Kobe University Repository : Kernel

PDF issue: 2025-06-09

MRIによる'いわゆる'五十肩の病態に関する研究

日野, 高陸
井口, 哲弘
原田, 俊彦
水野, 耕作

(Citation)
神戸大学医学部紀要,61(1/2/3):11-20

(Issue Date)
2000-12

(Resource Type)
departmental bulletin paper

(Version)
Version of Record

(URL)
https://hdl.handle.net/20.500.14094/00044689

MRIによる“いわゆる”五十肩の病態に関する研究

日野　高睦*　井口　哲弘**　原田　俊彦*　水野　耕作***

＊兵庫県立加古川病院，整形外科
＊＊神戸労災病院，整形外科
＊＊＊神戸大学医学部，整形外科
連絡先：日野　高睦
〒675－0039
加古川市加古川町粟津770
兵庫県立加古川病院　整形外科
TEL:(0794)23-0001, FAX:(0794)23-3820

（平成12年7月25日受付）

【要　約】

目的：五十肩の病態を解明するためその器質的ならびに機能的変化をMRIを用いて評価し，臨床症状と比較検討することである。

方法：対象は38例42肩（40～69歳）であり，ほぼ同様の症状を呈する腱板不全断裂患者24例24肩（40～70歳）を対照群とした。

MRI像にて肩関節周囲の浸出液貯留像，腱板の輝度変化と厚み，関節症性変化の有無につき評価し，これらの所見と疼痛の性状，関節可動域，JOAスコアなどの臨床症状との関連を検討した。

結果：五十肩に特有な器質的変化は見いだせなかったが，異常所見としては関節内外の浸出液貯留像がみられた。また発病初期には上腕二頭筋長頭腱腱鞘周囲の貯留像が多くみられた。そして腋窩陥凹部に貯留のある群は有意に夜間痛を多く訴えていた。しかし腱板の輝度変化や厚さ，肩峰下面の骨棘，肩鎖関節の関節症性変化，上腕骨骨頭の骨嚢腫像は臨床症状となんら関連がなかった。また腱板不全断裂群との比較では肩甲上腕関節内での浸出液貯留像はほぼ同様にみられたが，肩峰下滑液包での貯留は有意に少なかった。

結論：腋窩陥凹部での浸出液貯留は，関節内圧の上昇を来たし，五十肩の特徴である夜間痛の原因となっていると考えられた。また上腕二頭筋長頭腱腱鞘周囲の貯留は初期に多く見られ，五十肩の初発像である可能性がある。

【緒　言】

いわゆる五十肩（以下，五十肩と略す）とは中年以降に発症する原因不明の肩関節の疼痛と運動制限を主徴とする疾患の総称である。その原因となる病態として，Codman[1]は腱板の炎症に基づく肩峰下滑液包炎を，De Palma[2]は上腕二頭筋長頭腱の炎症をあげた。さらにNeviaser[3]は肩関節腔そのものに，またOzaki[4]はrotator intervalの炎症にその病態を求めたが，今なお不明な点も多い。

五十肩が肩関節構成体の加齢による変化を基盤として発症する点は諸家の異議のないところである[5]。しかし，まず器質的あるいは機能的変化が肩関節のどこに生じ，それらの変化が臨床症状とどう結びつくのか，また腱板断裂との違いはどこにあるのかについて詳細に調べた報告はない。そこで我々は器質的にも機能的にも変化を追求しやすいMRIを使用し，臨床的に症状が類似している腱板不全断裂例との違いを比較しながら五十肩の病態を解明する目的で本研究を行った。

【方　法】

対象

対象は1997～99年に兵庫県立加古川病院で五十肩の診断と同時にMRIによる精査を行った38例42肩である。五十肩の診断は以下の4条件を満たすことにより行った。それらは1）明らかな誘因なく発症し肩関節の疼痛と運動制限（前方挙上が140°以下）を認める，2）MRIや関節造影で腱板断裂を否定できる，3）X線撮影により石灰沈着性腱板炎や肩甲上腕関節の変

Key words : frozen shoulder, magnetic resonance imaging

形性関節症を否定できる，4）X線所見と理学所見よりインピンジメント症候群や頚椎疾患合併例を否定できる，である。なお五十肩の疾患病態をより明確にするため，加齢変化の少ない比較的若年者と逆に加齢による病態の修飾が急激に増加する高齢者は除外し，40歳～70歳に対象を限定した。

対象の年齢は40～69歳（平均54.3歳）にわたり，罹病期間は1カ月～1年（平均4.4カ月）であった。性別は男性21例，女性17例で，患肢は左側が15例，右側が19例で，両側罹患は4例であった。また病態上鑑別が必要な肩腱板不全断裂について，同時期に上記条件のうち1)，3)，4)は満たすが，MRIにて腱板不全断裂（以下，不全断裂と略す）と診断した24例24肩を対照群として選出した。対照群の年齢は40～70歳（平均54.5歳）で，罹病期間は1カ月～3年（平均8.1カ月）であった。その性別では男性13例，女性11例で患側は左12例，右12例であった。

2．MRI

MRIはシーメンス社製Magnetom 1.OTを使用し，肩関節用表面コイルを用いた。肩関節は内外旋中間位で斜位冠状断，横断および矢状断をT1強調像（TR／TE＝550～600／15）とT2強調像（TR／TE＝3200～3500／95）にて撮像した。なおFOVは16～18 cm，Matrix sizeは256×192．スライス厚4mmでスライス間間隙は1mmとした。

3．診断基準

次にMRI像上の腱板断裂，不全断裂そして五十肩の各診断基準について述べる。腱板断裂はT1強調像で腱板像の途絶と同部位に一致したT2強調像での関節液のpoolingである高信号域にて診断した[6]。不全断裂の診断は一般的にはT1強調像で腱板像の途絶がなく，T2強調像で滑液包側または関節側に高信号域を認めるもの，もしくは腱内に高信号があるものとされている[7]。腱板内のびまん性あるいは巣状の中等度信号域については，五十肩とするか不全断裂と診断するのかは困難とされている[8]。今回の検討では，従来言われてきた除外診断としての五十肩[9]の定義をより明確にし，腱板内のびまん性あるいは巣状の中等度信号域は不全断裂に含めた。従って，五十肩のMRI所見としてはT2強調像で信号変化のないもの，もしくは棘上筋または棘下筋腱でのわずかな線維方向に沿った低～中等度信号域のみとした。なお五十肩における肩甲下筋のMRI所見については過去に報告がなく，上記の所見を同様に当てはめて評価した。さらに，補助診断として14肩（不全断裂：7例，五十肩：7例）に関節造影を施行したが，いずれも造影剤の関節包外への漏出は認めなかった。

4．調査項目

調査項目はまずMRIのT2強調像を中心に肩関節各部における浸出液の貯留の有無，斜位冠状断像で棘上筋腱の信号強度と横断像での肩甲下筋腱の信号強度の変化を観察した。浸出液貯留像は肩甲上腕関節内である肩甲下滑液包（以下，SSBとも略す），腋窩陥凹部（以下，AR），上腕二頭筋長頭腱腱鞘内（以下，BG）と，上記関節外である烏口下滑液包（以下，SCB），肩峰下滑液包（以下，SAB）の各部を観察した（図1）。そして貯留の程度を，無症状肩を対象としたKaplan[10]およびTuckman[11]の報告を参考に，grade 0からgrade 2の3段階に分類し評価した（表1）。なお臨床症状との比較の際に，関節内であるSSB，AR，BGは無症状肩でも軽度の貯留を認めることからgrade 0と1を貯留なし，grade 2を貯留ありとして関連を求めた。一方，関節外のSCBとSABについてはgrade 0を貯留なし，grade 1と2を貯留ありと判定した。

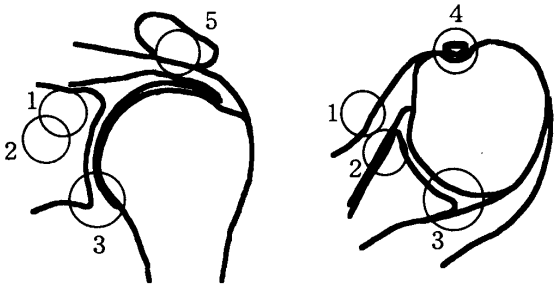

1．烏口下滑液包　2．肩甲下滑液包　3．腋窩陥凹部
4．上腕二頭筋長頭腱腱鞘　5．肩峰下滑液包

図1．浸出液の貯留部位

表1．浸出液貯留のGrade分類

	Grade 0	Grade 1	Grade 2
肩甲下滑液包 腋窩陥凹部 烏口下滑液包	貯留なし	線状の貯留 (横断,冠状断像)	関節包の膨隆を伴う貯留 (横断,冠状断像)
上腕二頭筋長頭腱腱鞘	貯留なし	半周性の貯留 (横断像)	全周性の貯留 (横断像)
肩峰下滑液包	貯留なし	一方向のみの貯留 (横断,矢状断,冠状断像)	二方向以上の貯留 (横断,矢状断,冠状断像)

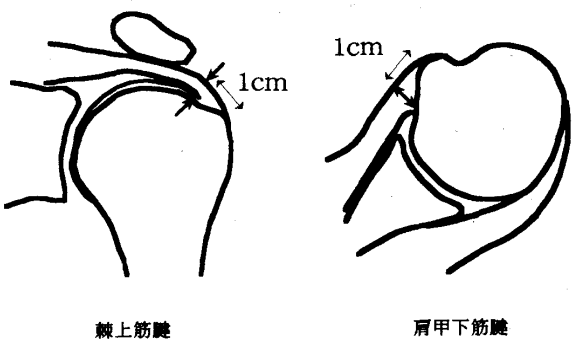

図2．各腱板の厚さの測定方法

次にT2強調像で斜位冠状断と横断像を使用し，骨頭中央画像をパーソナルコンピュータに取り込み，NIH画像解析ソフトを用いて腱板付着部より1cm中枢での棘上筋腱[12]と肩甲下筋腱の厚さを計測した（図2）。さらにMRIおよびX線所見より上腕骨骨頭の腱板付着部の骨嚢腫像の有無，大結節の骨硬化像，肩峰下面の骨棘の有無，肩鎖関節の関節症性変化の有無を調査した。なお，肩峰下面の骨棘については周囲より1mm以上下方に突出している場合を骨棘ありと判定し，肩鎖関節では関節面の肥大，変形，不整があるものをありとした。

臨床症状の評価としては，性別，年齢，罹病期間，疼痛の性状（圧痛部位，夜間痛の有無），関節可動域（屈曲，伸展，外転，外旋の角度と指椎距離），日本整形外科学会肩関節疾患治療成績判定基準（以下，JOAスコアと略す）について調査した。なお指椎距離は患肢を可能な限り伸展内旋位とし，母指先端と第7頚椎棘突起間の距離を計測した。そして各調査項目をすでに述べたMRIおよびX線所見の調査結果と比較検討した。

5．統計学的処理

統計学的検討として2群間の比較にはカイ2乗検定またはunpaired student t-testを用いた。すなわち，あり・なしの有意差判定にはカイ2乗検定（期待値が5以下のものがある場合はFisherの直接確率法）を，その他の比較にはunpaired student t-testを使用した。そして危険度（p値）が0.05未満を有意差ありと判定した。また各数値は平均±標準偏差で表示し，各群間で比較した。

【結　果】

1．五十肩群と不全断裂群の比較

五十肩群と不全断裂群の臨床調査項目（表2-1）と画像項目（表2-2）との比較では，両群間には性別，患側，年齢，罹病期間，関節可動域などで差はなかった。また画像項目では肩峰下滑液包での浸出液の貯留とX線像での肩鎖関節の関節症性変化に有意差を認めたが，その他では差は認められなかった。

2．各部位での浸出液貯留

五十肩および不全断裂群での浸出液貯留部位別の比較を表3に示す。全く貯留のないgrade 0についてみてみると，五十肩群は肩甲上腕関節外である烏口下と肩峰下滑液包で，74%と多く，関節内の3部位の中では肩甲下滑液包にgrade 0が多かった。一方，不全断裂群にはそのような傾向は認められなかった。また調査した部位の中では烏口下滑液包に貯留のない例が多く，五十肩群の74%と不全断裂群の50%がgrade 0と判定された。

さらに浸出液の貯留の有無で各部位を比較すると（図3），腋窩陥凹部を除き各部位で不全断裂群のほうが貯留を認める例が多く，肩峰下滑液包で有意差があった（$p=0.0037$）。部位別には五十肩群は上腕二頭筋腱腱鞘に，不全断裂群では肩峰下滑液包に最も多く貯留が認められた。また五十肩群では腋窩陥凹部と肩峰下滑液包での貯留の有無に相関がみられたが（$p=0.023$），その他の部位の相互関係はみられなかった。なお，不全断裂群ではそのような相互関係はなかった。

3．浸出液貯留の有無と臨床症状

臨床症状との関連では，五十肩および不全断裂群ともに年齢，性別，罹病期間，圧痛部位は浸出液の貯留の有無および貯留部位と関連がなかった。また夜間痛の有無についてみると，五十肩群は貯留部位で差を認めた（図4-1）。すなわち腋窩陥凹部に貯留のある群は夜間痛を訴える症例が多く，しかもない群と比較すると貯留のある群は統計学的に有意に多く夜間痛を認めた（$p=0.0019$）。肩峰下滑液包でも同様の傾向はあったが有意差はなく，さらに肩甲下滑液包，二頭筋腱腱鞘，烏口下滑液包では貯留の有無と夜間痛には何ら関連がなかった。一方，不全断裂群では肩甲下滑液包や烏口下滑液包に貯留がある群で夜間痛を認めることが多かったが，すべての群で浸出液貯留と夜間痛の有無との間に何ら関連を認めなかった（図4-2）。なお夜間痛全体について両群間で比較すると（表2-1），五十肩群では夜間痛ありが25肩（60%），不全断裂群では10肩（43%）であり，五十肩群が少し多いが有意差はない。

次に関節可動域との関連について述べる。（表2-1）肩関節の可動域は五十肩群で屈曲121±17°，伸展31±13°，外転94±22°，外旋27±20°そして指椎距離は40±9cmであった。不全断裂群は屈曲121±16°，伸展29±9°，外転91±22°，外旋27±15°，指椎距離41±9

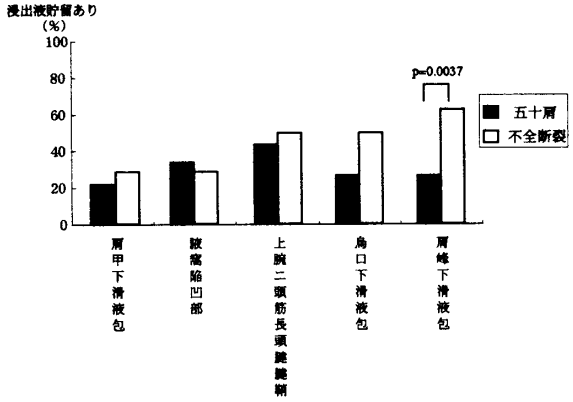

図3．各部位での浸出液貯留の有無

cmであり，両群とも可動域はほぼ同様で統計学的有意差もなかった。浸出液貯留の有無と可動域との関係では腋窩陥凹部のみで関連を認め，貯留あり群で外旋が制限（p＝0.014）されているのみであった（図5）。一方，不全断裂群ではいずれの部位でも差はなかった。

JOAスコアとの関連では五十肩群は可動域と同様に，部位では腋窩陥凹部のみで関連があり，貯留あり群では61.7±7.7点に対し貯留なし群では67.6±7.2点であり，貯留あり群で有意に点数が低かった（p＝0.022）。

4．腱板の信号強度と厚さについて

今回の検討では不全断裂群は全例でT2強調像において棘上筋もしくは棘下筋の中等度以上の高信号域を認め，その内訳は中等度8例（33%），高度16例（67%）であった。一方，五十肩群では15肩（36%）に腱板の走行に沿う低～中等度信号域を認め，残りの64%には信号変化はなかった。肩甲下筋腱についてみると，不全断裂群ではT2強調像で中等度の高信号域を5肩（22%）に認めた。五十肩群でもこのような所見は11肩（26%）に認められ，両群間で差はなかった。

測定した腱板の厚さは，五十肩群で棘上筋腱が4.46±0.75mm，肩甲下筋腱は6.79±1.05mmであった。性別では男性は棘上筋腱が平均4.58mm，肩甲下筋腱が7.22mmであり，女性は棘上筋腱が平均4.32mm，肩甲下筋腱が6.35mmであった。不全断裂群では棘上筋腱が4.58±0.99mm，肩甲下筋腱は7.29±0.89mmであり，両群間に有意差はなかった（表2-2）。なお，腱板の信号強度と厚さについて年齢，罹病期間，夜間痛，圧痛，関節可動域，JOAスコアおよび調査した種々の関節症性変化との間には何ら関連をみとめなかった。

表2-1．五十肩群と不全断裂群との比較（臨床所見）

調査項目	五十肩群	不全断裂群	有意差
症例	38例42肩	24例24肩	
性別（男：女）	21：17	13：11	NS
患側（左：右：両）	15：19：4	12：12：0	NS
年齢（歳）	54.3（40～69）	54.5（40～70）	NS
罹病期間（月）	4.5±2.5	8.1±7.1	NS
関節可動域			
屈曲（度）	121±17	121±16	NS
伸展（度）	31±13	29± 9	NS
外転（度）	94±22	91±22	NS
外旋（度）	27±20	27±15	NS
指椎距離（cm）	40± 9	41± 9	NS
夜間痛（%）	60	43	NS

表2-2．五十肩群と不全断裂群との比較（画像所見）

調査項目	五十肩群	不全断裂群	有意差
浸出液の貯留（%）			
肩甲下滑液包	21	29	NS
腋窩陥凹部	33	29	NS
上腕二頭筋長頭腱腱鞘	43	50	NS
烏口下滑液包	26	50	NS
肩峰下滑液包	26	63	p＝0.0037
腱板の厚さ（mm）			
棘上筋	4.46±0.75	4.58±0.99	NS
肩甲下筋	6.79±1.05	7.29±0.89	NS
MRIでの関節症性変化（%）			
大結節の骨嚢腫	48	67	NS
小結節の骨嚢腫	10	25	NS
肩鎖関節の関節症性変化	74	91	NS
肩峰下面の骨棘	67	74	NS
XPでの関節症性変化（%）			
大結節の骨硬化像	29	50	NS
肩鎖関節の関節症性変化	12	46	p＝0.0020
肩峰下面の骨棘	12	17	NS

5．種々の関節症性変化（表2-2）

単純X線像では骨嚢腫の有無は五十肩群ならびに不全断裂群ともに確認できなかった。しかしMRIによると五十肩群では大結節部の骨嚢腫像が20肩（48%）に，小結節部の骨嚢腫像は4肩（10%）に判読可能であった。また不全断裂群では大結節部は16肩（67%）に，小結節部は6肩（25%）にみられ，どちらも五十肩群より多い傾向にあったが有意差はない。五十肩群では単純X線像での大結節部の骨硬化像は12肩（29%），肩鎖関節の関節症変化は5肩（12%），肩峰下面の骨

表3．浸出液の貯留部位

部　　位	Grade 0 FS	Grade 0 ICT	Grade 1 FS	Grade 1 ICT	Grade 2 FS	Grade 2 ICT
肩甲下滑液包	17 (41%)	7 (29%)	16 (38%)	10 (42%)	9 (21%)	7 (29%)
腋窩陥凹部	5 (12%)	3 (13%)	23 (55%)	14 (58%)	14 (33%)	7 (29%)
上腕二頭筋長頭腱腱鞘	4 (9%)	3 (13%)	20 (48%)	9 (37%)	18 (43%)	12 (50%)
烏口下滑液包*	31 (74%)	12 (50%)	0 (0%)	2 (8%)	11 (26%)	10 (42%)
肩峰下滑液包*	31 (74%)	9 (37%)	5 (12%)	5 (21%)	6 (14%)	10 (42%)

FS；五十肩(frozen shoulder), ICT；腱板不全断裂(incomplete cuff tear), *；肩甲上腕関節外の貯留部位

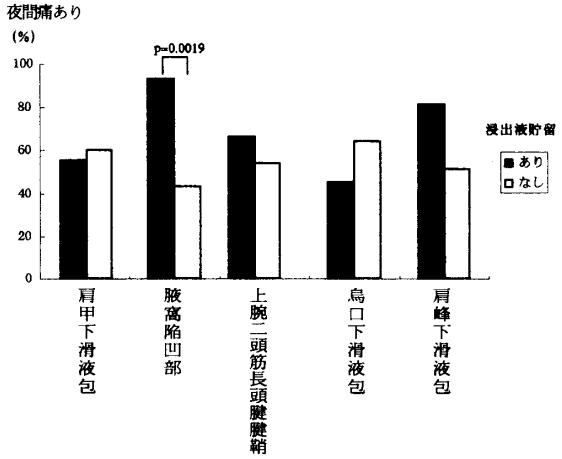

図4-1．浸出液貯留と夜間痛との関係(五十肩)

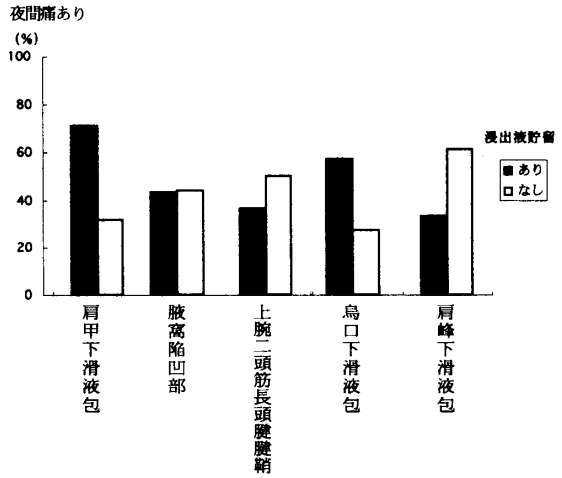

図4-2．浸出液貯留と夜間痛との関係(不全断裂)

棘は5肩（12%）にみられた。不全断裂群では大結節の骨硬化像は12肩（50%），肩鎖関節の関節症変化は11肩（46%），肩峰下面の骨棘は4肩（17%）にみられ，いずれも不全断裂群で関節症性変化が強かったが（図6），肩鎖関節のみに有意差がみられた（p=0.002)。また大結節部骨硬化像と肩鎖関節の関節症性変化には，五十肩群（p=0.0015）と不全断裂群（p=0.012）ともに有意に関連が認められた。MRIによる調査では肩鎖関節の関節症性変化は五十肩群では31肩（74%），不全断裂群では21肩（91%）であり，肩峰下面の骨棘は五十肩群では28肩（67%），不全断裂群では17肩（74%）であった。どちらの変化もMRIで検出精度が高かったが，両群間の有意差はなかった．なお肩峰下面の骨棘に関しては，Kaplan[10] が指摘した内部に骨髄組織を伴う成熟した骨棘は，五十肩群にはみられず不全断裂群でも2肩に認められたにすぎなかった。

またMRIにて関節唇損傷が強く疑われた症例は五十肩群では5肩，腱板断裂群では3肩であったが，両群間に有意差はみられなかった。

6．MRI における関節症性変化と臨床症状

五十肩群で骨嚢腫像は年齢，性別および臨床症状あるいはその他の関節症性変化と関連は認められなかった。また肩鎖関節の関節症性変化の有無は年齢と相関するが（p=0.027），肩峰下面の骨棘は年齢とは関連がなかった。なお不全断裂群ではすべてに関連はみられなかった。

7．浸出液貯留と他の因子との関連

浸出液貯留と腱板の性状（厚さおよび信号強度），上腕骨骨頭の骨嚢腫像や肩鎖関節の関節症性変化，肩峰下面の骨棘などとの間には五十肩群も不全断裂群も関連をみとめなかった。

8．五十肩での病期と器質的変化

最後に五十肩群で病期の違いによる変化を検討するためにMRI上での異常所見の出現部位を罹病期間が3ケ月未満（20肩）と6ケ月以上（13肩）で比較した。なお調査した項目は大・小結節の骨嚢腫，肩鎖関節の関節症性変化，肩峰下面の骨棘，棘上筋腱の信号変化，肩甲下筋腱の信号変化，関節唇の異常，および肩甲下，腋窩陥凹部，上腕二頭筋腱鞘部，烏口下，肩峰下の浸出液貯留の有無の合計12項目である。異常所見の出現部位は3ケ月未満で4.10±1.74部位，6ケ月以上で4.92±2.10部位であり，両群間に有意差はなかった。次に浸出液貯留について病期別に検討すると（表4），3ケ月未満群では上腕二頭筋腱腱鞘に多く貯留する傾向にあり，6ケ月以上になると有意に肩峰下滑液包に多く貯留していた（p=0.025)。しかし両群間では夜間痛やJOAスコアなどの臨床症状は差を認めなかった。

表4．罹病期間と各部位での浸出液異常貯留（数，％）

部　　位	3ヶ月未満群	6ヶ月以上群	有意差
肩甲下滑液包	2 (10%)	5 (38%)	NS
腋窩陥凹部	6 (30%)	6 (46%)	NS
上腕二頭筋長頭腱腱鞘	10 (50%)	5 (38%)	NS
烏口下滑液包	3 (15%)	2 (15%)	NS
肩峰下滑液包	3 (15%)	7 (54%)	p=0.025

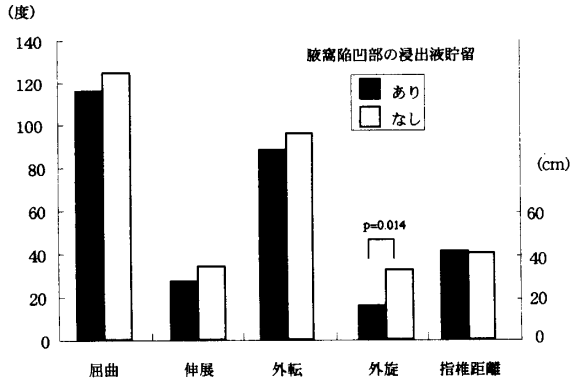

図5．浸出液貯留の有無と肩関節可動域（五十肩）

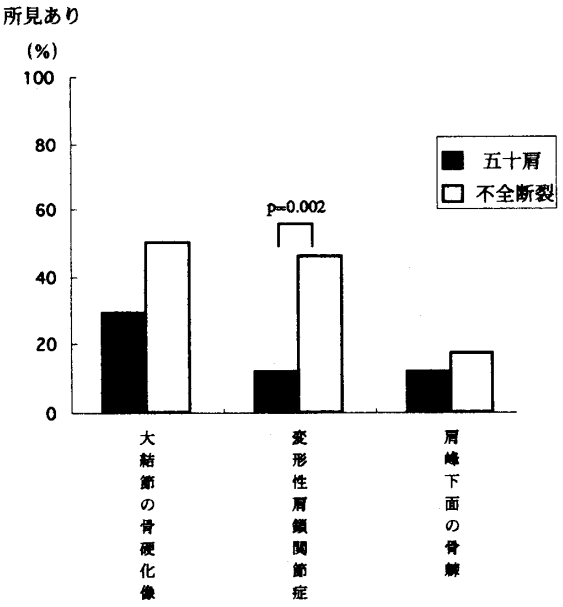

図6．X線上の所見

【考　　察】

いわゆる五十肩の診断は除外診断により行われているため，種々の病態を含んでいる[13]，過去の報告には誘因として転倒や直接打撲，手の外傷や手術例を含んでいたり[4,14]，頚椎疾患の合併例[14]を入れたものもある。また肩腱板不全断裂例を含めた報告すらある[15]，したがって五十肩本来の症状や病態を明確にするため，今回の研究では年齢ならびに誘因を含めた除外項目を設定し，対象を限定して検討した。

MRIにおける腱板断裂の診断率について，完全断裂ではsensitivityが85～100%，specificityが93～99%と高いが，不全断裂ではsensitivityで67～92%，specificityでは84～99%と落ちるといわれている[16-19]，また，中にはsensitivity35～42%，specificity85～97%という報告[8,20]すらある。一般的にはT2強調像で腱板部の境界不明瞭なびまん性あるいは巣状の中等度高信号域がtendinitisやdegenerationを，巣状で境界明瞭な強い高信号域がintratendinous tear[21]を示すとされているが，画像上の区別は困難であり主観的な評価に依存する部分も大きい[8]。したがって我々は線維方向に沿ったわずかな中等度未満の信号域のみを五十肩の許容範囲とし，判別困難なものは腱板不全断裂として対象を限定した。

今回の結果では従来の報告[22-24]と同様に五十肩のMRI像にはそれが除外診断であるがゆえに特徴的な所見はなく，器質的変化に乏しかった。しかし関節内外に浸出液が貯留する傾向がみられたため，浸出液貯留の有無を中心として臨床症状との比較検討を行った。まず五十肩群と不全断裂群とを比べると肩甲上腕関節内での浸出液の貯留の程度はほぼ同様であったが，関節外である肩峰下滑液包での浸出液の貯留は五十肩群が有意に少なかった（p=0.0037）。差が認められた理由として不全断裂群では肩峰下の浸出液が腱板や滑液包自体の炎症により発生したか[7,17]，あるいは関節内の浸出液が不全断裂部より周囲に漏出した可能性が考えられる。なお従来の報告でのMRIによる五十肩の所見では，肩甲上腕関節内と肩峰下滑液包での浸出液貯留の記載が主で，今回の報告のように各部位についての詳細な検討はない。しかし関節内に多く，肩峰下に少ないという浸出液貯留の程度は従来の報告[22,23]と同様であった。

浸出液の貯留と夜間痛についてみると，五十肩群では腋窩陥凹部での貯留が有意に夜間痛と関連し，不全断裂群はこの関係は認めなかった。従来，夜間痛の原因としては肩峰下滑液包炎[1]，腱板そのものの炎症，関節内の炎症[3]などが考えられてきた。Recht ら[25]は屍体標本を用いたMRIでの浸出液貯留像に関する研究で，造影剤注入量の増加とともに腋窩陥凹部の膨隆がみられるが，肩甲下滑液包や上腕二頭筋腱腱鞘での貯溜像は注入量とは関連しなかったと報告している。したがって腋窩陥凹部の浸出液貯留は関節内の浸出液

貯留量を反映するため，夜間痛の原因は関節内の強い炎症によるものか，あるいは二次的な関節内圧の上昇によるもの[15]と考えられる。ところで五十肩の鏡視所見[26-28]の報告では，関節包自体には異常所見がなく，腱板粗部から肩甲下滑液包にかけての軽度の滑膜の炎症性変化と血管の拡張所見が特徴とされている。しかし今回の結果では腱板粗部周囲にある肩甲下滑液包や上腕二頭筋長頭腱腱鞘内での浸出液貯留と夜間痛には何ら関連がみられなかった。なお夜間痛は疼痛の程度と強く関連するが，夜間に起こりやすい原因としては，睡眠時の関節周囲筋の弛緩による関節防御機構の減少ととらえている。

一方，不全断裂群では腋窩陥凹部の浸出液貯留と夜間痛には関連がみられなかった。その理由については不全断裂群では腱板内での微小断裂により，徐々に関節内の浸出液が肩峰下滑液包に漏出し（図３），関節内圧の上昇が少ないためと考えている。実際，五十肩での関節造影後に痛みが減少する例がある事実[29]や，関節をパンピングするjoint distension[30]が除痛に対し効果があるのはよく知られている。その理由は炎症や拘縮により閉塞していた関節包の開口部である肩甲下滑液包と上腕二頭筋腱腱鞘から液が流出し，関節内の炎症性物質の排出または関節内圧の軽減によるとされている[29, 30]。

棘上筋腱のＴ２強調像における中等度の高信号像は，腱内の炎症性変化あるいは浮腫と思われるが，今回の検討では夜間痛との関連が全く見られなかった．また腱板の厚さが炎症あるいは浮腫を表す指標の一つとも考えられるが，腱板の厚さと夜間痛との間にも関連はなかった．しかし症例数が少ないためこの結果だけでは腱板そのものの炎症と夜間痛の関連は否定できないと思われる．

腱板（棘上筋腱）の厚さをMRIを用いて計測したのは，過去にMirowitz ら[12]の報告があるのみである。その測定では平均3.2mmであり，我々の4.5mmと比較すると薄かった。実際に計測すると関節包と棘上筋腱との境界が不明瞭な症例も多く，信号強度や臨床症状との関連がなかったことを考慮すると，本計測は余り意味のないものと思われた。また肩甲下筋腱についての測定の報告は過去にないが，これも五十肩に特徴的な所見は見いだせなかった。

MRIにおけるその他の所見に関して，無症状肩のMRI像の報告[31]では，40歳以上では肩鎖関節の関節症変化は89%にみられ，その程度は腱板の異常よりも年齢に相関するされている。また肩峰下面の骨棘は46%に，上腕骨骨頭の嚢腫像は31%にみられ，これらは年齢より腱板の異常に関係が深いと報告している[31]，上記報告には判定基準についての記載がなく，対象も異なるため単純な比較はできないが，今回の検討でも五十肩群には肩鎖関節の関節症性変化を74%に認め，その他肩峰下面の骨棘や骨嚢腫像も半数以上に観察された。しかもこれらの変化は不全断裂群でより多く認めており，五十肩の病態とは関係なく単なる加齢性変化と考えられた。

最後に病期別に見た五十肩の病態について考える。造影剤を使用したdynamic MRIによる報告[32]では肩甲上腕関節内の信号強度は罹病期間の増加とともに減少するとし，その原因として滑膜炎の消退を強く示唆している。罹病期間別のMRI所見について述べた報告は少ないが，６ケ月未満群と以上群の比較調査で[23]関節内と肩峰下の液貯留は罹病期間が長いほうが頻度が高く，上腕二頭筋腱鞘での液貯留は６ケ月未満群にその頻度が高い傾向があったとされている。３ケ月未満と６ケ月以上群を比較した今回の検討でも上腕二頭筋腱腱鞘周囲の病変が他の部位より初期から多く認められた。したがって腱板そのものの病変より同部位での何らかの原因による炎症が初発像である可能性があると考えている。

【ま と め】

１．五十肩の唯一の異常所見としては浸出液の貯留像があげられ，関節外にはほとんど存在せず関節内に貯留する傾向があった。特に腋窩陥凹部周辺の浸出液貯留像は，五十肩の特徴の一つである夜間痛の原因と考えられた。また上腕二頭筋腱腱鞘周囲の浸出液貯留像が発病初期に多くみられ，同部位での炎症が五十肩の初発像である可能性がある。

２．腱板の変化や肩峰下面の骨棘，肩鎖関節の関節症性変化，上腕骨骨頭の骨嚢腫像などは臨床所見と関連がなく五十肩の病態とは関係しないと考えられた。

３．腱板不全断裂と五十肩の違いは臨床所見では差はなく，不全断裂では腱板のみならず肩関節全体の関節症性変化が強かった。

４．今回の検討は五十肩患者の横断調査の結果であり，五十肩の病態解明には経時的変化の観察が必要と思われた。

文　献

１．Codman, E.A.: On stiff and painful shoulders: the anatomy of the subdeltoid bursa and its clinical importance: subdeltoid bursitis. Boston Med. Surg. J. 154 : 613-620, 1906.

2. De Palma, A.F.: Frozen shoulder and bicipital tenosynovitis. Surgery of the Shoulder, 1st ed, Lippincott, 138-176, 1950.
3. Neviaser, J.S.: Adhesive capusulitis of the shoulder. J. Bone and Joint Surg., 27 : 211-222, 1945.
4. Ozaki, J.,Nakagawa, Y., Sakurai, G., Tamai, S.: Recalcitrant chronic adhesive capsulitis of the shoulder. Role of contracture of the coracohumeral ligament and rotator interval in pathogenesis and treatment. J. Bone and Joint Surg., 71-A: 1511-1515, 1989.
5. 安達長夫：いわゆる五十肩について．整形外科 22 : 410-422, 1972.
6. Farley, T.E, Neumann, C.H., Steinbach, L.S., Jahnke, A.J., Petersen, S.S.: Full-thickness tears of the rotator cuff of the shoulder: diagnosis with MR imaging. Am. J. Roentogenol., 158 : 347-351, 1992.
7. 熊谷英夫，伊東久夫：MRI による腱板断裂の診断．整・災外，37 : 939-943, 1994.
8. Robertson, P.L., Schweitzer, M.E., Mitchell, D. G., Schlesinger, F., Epstein, R.E., Friedman, B.G., Fenlin, J.M.: Rotator cuff disorders: interobserver and intraobserver variation in diagnosis with MR imaging. Radiology, 194 : 831-835,1995.
9. 三笠元彦：五十肩の歴史．整・災外 37 : 1527-1532, 1994.
10. Kaplan, P.A., Bryans, K.C., Davick, J.P., Otte, M., Stinson, W.W., Dussault, R. G.: MR imaging of the normal shoulder: variants and pitfalls. Radiology, 184 : 519-524, 1992.
11. Tuckman, G.A.: abnormalities of the long head of the biceps tendon of the shoulder: MR imaging findings. AJR, 163 : 1183-1188, 1994.
12. Mirowitz, S.A.: Normal rotator cuff: MR imaging with conventional and fat suppression techniques. Radiology, 180 : 735-740, 1991.
13. 山本龍二，筒井廣明，三原研一，保刈 成：五十肩の病因論．整・災外，37 : 1533-1545, 1994.
14. Shaffer, B., Tibone, J.E., Kerlan, R.K.: Frozen shoulder. J. Bone and Joint Surg., 74-A : 738-746, 1992.
15. 上尾豊二：関節造影および内圧測定よりみた五十肩の病態．整形外科 MOOK, 28 : 22-36, 1983.
16. Iannotti, J. P., Zlatkin, M.B., Esterhal, J. L., Kressel, H. Y., Dalinka, M.K., Spindler, K.P.: Magnetic resonance imaging of the shoulder. Sensitivity, specificity, and predictive value. J. Bone and Joint Surg., 73-A: 17-29, 1991.
17. Rafii, M., Firooznia, H., Sherman, O., Minkoff, J., Weinreb, J., Golimbu, C., Gidumal, R., Schinell a, R, Zaslav, K.: Rotator cuff lesions. Signal patterns at MR imaging. Radiology, 177 : 817-823, 1990.
18. Nelson, M.C., Leather, G.P., Nirsch, R.P., Pettrone, F.A., Freedman, M.T.: Evaluation of the painful shoulder. J. Bone and Joint Surg., 73-A : 707-716, 1991.
19. Quinn, S.F., Sheley, R.C., Demlow, T.A., Szumowski, J.: Rotator cuff tendon tears: evaluation with fat-suppressed MR imaging with arthroscopic correlation in 100 patients. Radiology, 195 : 497-501, 1995.
20. Balich, S.M., Sheley, R.C., Brown, T.R., Sauser,D.D., Quinn, S.F.: MR imaging of the rotator cuff tendon: interobserver agreement and analysis of interpretive errors. Radiology, 204 : 191-194, 1997.
21. Herzog, R.J.: Magnetic resonance imaging of the shoulder. J. Bone and Joint Surg., 79-A : 934-953, 1997.
22. 岡村圭祐，尾崎二郎：五十肩における MRI 所見．肩関節，20 : 241-244,1996.
23. 平野真子，野村一俊，橋本伸朗，福元哲也，大島卓，片平和博：肩関節周囲炎における MRI の検討．整形外科と災害外科，46 : 884-889, 1997.
24. Emig, W.W., Schweitzer, M.E., Karasick, D., Lubowitz, J.: Adhesive capsulitis of the shoulder: MR diagnosis. AJR, 164 : 1457-1459, 1995.
25. Recht, M.P., Kramer, J., Petersilge, C.A., Yu, J., Pathria, M., Trudell, D., Sartoris, D.J., Resnick, D.: Distribution of normal and abnormal fluid collections in the glenohumeral joint: implications for MR arthrography. JMRI, 4 : 173-177,1994.
26. Wiley, A.M.: Arthroscopic appearance of frozen shoulder. Arthroscopy, 7 : 138-143, 1991.

27. Uitvlugt, G., Detrisac, D.A., Johnson, L.L., Austin, M.D., Johnson, C.: Arthroscopic observations before and after manipulation of frozen shoulder. Arthroscopy, 9 : 181-185, 1993.
28. 熊谷　純，佐野博高，桜井　実，佐藤克己，澤井高志：五十肩（凍結肩）の関節鏡所見および生検組織所見．整・災外，37：1561-1568，1994.
29. Nobuhara, K., Supapo, A.R., Hino, T.: Effects of joint distension in shoulder diseases. Clin. Orthop., 304 : 25-29, 1994.
30. 八十田貴久，森岡　健，小沢直人，小島利協，戸叶達夫：Frozen Shoulder に対するパンピング療法の効果．肩関節，21(3)：637-641，1997.
31. Needell, S.D., Zlatkin, M.B., Sher, J.S., Murphy, B.J., Uribe, J.W.: MR imaging of the rotator cuff: peritendinous and bone abnormalities in an asymptomatic population. AJR, 166 : 863-867, 1996.
32. Tamai, K., Yamamoto, M.: Abnormal synovium in the frozen shoulder: A preliminary report with dynamic magnetic resonance imaging. J. Shoulder Elbow Surg., 6 : 534-543,1997.

Clinicopathological study of the so-called frozen shoulder using magnetic resonance imaging

Takayoshi HINO, Tetuhiro IGUCHI,
Toshihiko HARADA, Kosaku MIZUNO

Department of Orthopaedic Surgery, Hyogo Prefectural Kakogawa Hospital

Abstract

Purpose:

The etiology of the so-called frozen shoulder is still uncertain. Pathological changes were investigated using magnetic resonance imaging (MRI) to make its characteristics clear.

Materials and Methods:

Forty-two shoulders in 38 patients with frozen shoulders were examined by MRI. Twenty-four shoulders in 24 patients with partial-thickness cuff tears were also examined as a control group. MR observations were performed focusing on fluid retention and degenerative changes within and around the shoulder joint and thickness of the rotator cuff tendon was also measured. Then, relationships between the MR findings and the clinical symptoms (pain grade, range of motion, JOA score, et al.) were analyzed.

Results:

There was no characteristic finding in frozen shoulders. The sole sbnormal finding was fluid retention in and around the shoulder joint. Fluid retention in the sheath of the long head of the biceps tendon was observed in earlier stage of frozen shoulders. And patients with fluid retention in the axillary recess had significantly ($p=0.0019$) frequent complaints of night pain.

However, there was no relationship between clinical symptoms and degenerative changes such as signal abnormality of the rotator cuff, subacromial spur, osteoarthrosis of the acromioclavicular joint and cyst formation in the humeral head. Fluid retention in the subacromial bursa of frozen shoulders was significantly ($p=0.0037$) less frequently observed than that of partial-thickness cuff tears, but there was no difference in fluid retention in the shoulder joint.

Conclusion:

Fluid retention in the axillary recess causing night pain in the frozen shoulder might attribute to increasing intra-articular pressure. Because fluid retention in the sheath of the long head of the biceps tendon was seen in the earlier stage of the disease, this finding may have intimate relation with etiology in the frozen shoulder.