Kobe University Repository : Kernel

PDF issue: 2025-07-17

頚部転移リンパ節の内頚静脈浸潤に関する画像診断 : CT,MRI,USによる検討

鎌田, 守人
牧野, 邦彦
天津, 睦郎

(Citation)
神戸大学医学部紀要,61(4):103-113

(Issue Date)
2001-03

(Resource Type)
departmental bulletin paper

(Version)
Version of Record

(URL)
https://hdl.handle.net/20.500.14094/00044702

頚部転移リンパ節の内頚静脈浸潤に関する画像診断
－CT, MRI, USによる検討－

鎌田守人[1)]，牧野邦彦[2)]，天津睦郎[2)]

大阪歯科大学耳鼻咽喉科学教室[1)]
神戸大学医学部耳鼻咽喉科学教室[2)]

連絡先　〒540-0008　大阪市中央区大手前1-5-17
大阪歯科大学耳鼻咽喉科
鎌田守人
TEL　06-6910-1081
FAX　06-6910-1040

（平成12年12月22日受付）

【要　約】

頭頚部癌の頚部転移リンパ節（LN）に対する治療として，根治的頚部郭清術が施行され，その際，内頚静脈（IJV）は合併切除される。IJVは，頭蓋腔よりの静脈還流の主流出路であるため，切除されると頭蓋内圧亢進に起因する合併症をきたすことがある。この合併症を避けるため，可能ならばIJVを保存して手術を施行することが望ましい。頚部郭静術の際，LNを含む組織をIJV周囲の疎な結合組織の層で剥離摘出し，IJV保存した場合，腫瘍を生体側に残すことなく，またその結果として頚部再発を起こさないことを経験する。我々は，16症例21個のLNを対象とし，LNとIJVとの境界に存在する疎な結合組織の層が，術前の画像（CT，MRI，US）ではどのように描出されるか，またIJV浸潤がないことを示す画像所見について，画像所見と病理所見とを対比して検討した。その結果，IJVとLNとの境界層に認めた，CTの低濃度領域，MRIの高信号領域，USの高エコー領域は，疎な結合組織の層の存在を示すと考えられた。各画像で，境界層に上記領域が存在する場合，LNがIJVを取り囲む範囲が120°未満の場合，USで両者の接する頭尾長が40㎜未満の場合は，IJV 浸潤は存在しなかった。上記の画像所見を示す症例では，内頚静脈を保存して頚部郭清術が施行できると考える。

【緒　言】

頭頚部癌は頚部リンパ節に転移をきたし，それに対する外科的治療として頚部郭清術が施行される。転移は内頚静脈周囲のリンパ節に高率に生じるため，内頚静脈を合併切除する根治的頚部郭清術が選択されることが多い。また，初診時に両側頚部にリンパ節転移が認められ，両側頚部郭清術が必要となる症例も少なからずある[1)~3)]。

頭蓋腔からの血液は，頭蓋骨底部の管や孔を通る静脈により心臓へ還流しているが，そのうち最も太い静脈は頚静脈孔を通る内頚静脈である[4)]。このように内頚静脈は頭蓋腔からの主な静脈還流路であるので，両側の内頚静脈が切除されると，頭蓋内圧亢進に起因する合併症を起こすことが多く[5)]，脳合併症や失明などの重篤な合併症をきたすという報告[5) 6)]もある。また脳循環の不安定な症例では，一側のみの根治的頚部清術でも合併症を起こす確率が高くなると言われている[7)]。さらに我々は，一側の根治的頚部郭清術後に反対側のリンパ節転移が顕在化し，対側の根治的頚部郭清術を行うことにより，結果として両側の内頚静脈を切除せざるを得ない症例を経験する。

したがって，両側頚部郭清術が必要な症例では，少なくとも一側の内頚静脈を保存することが望ましい。また，一側のみの頚部郭清術の場合でも，上述の理由により可能ならば内頚静脈を保存し，不必要な切除は避けることが望ましいと考えられる。

以上の理由で，術前に頚部転移リンパ節の内頚静脈浸潤の有無を診断し，頚部郭清術の際に内頚静脈を保存可能か切除すべきかを決定することは，重要な意義を有する。頚部転移リンパ節の頚動脈浸潤の有無を画像診断法で評価した研究は比較的多いが[8)~11)]，内頚静

キーワード：内頚静脈浸潤、頚部郭清術，画像診断，転移リンパ節，頭頚部癌

脈浸潤に関する研究は少ない[11]。さらに内頚静脈浸潤の有無を病理組織学的に評価し，その病理所見と画像所見とを比較検討した報告は，筆者が渉猟した範囲ではみあたらなかった。

頚部郭清術の際，転移リンパ節を含む組織を内頚静脈周囲の疎な結合組織の層で剥離摘出し，内頚静脈を保存した場合，腫瘍を生体側に残すことなく，またその結果として頚部再発を起こさないことを経験する。それ故，内頚静脈と転移リンパ節との境界に存在する疎な結合組織の層は，内頚静脈浸潤が存在しないことの証となると考えた。そこで，この境界に存在する疎な結合組織の層に着目し，これが術前の画像診断法ではどのように描出されるかを検討した。さらに内頚静脈浸潤に関する各画像所見と病理組織学的所見とを対比して，各画像診断法の内頚静脈浸潤に関する診断基準を定義し，その信頼性を検討した。

【対象および方法】

1　対象

神戸大学耳鼻咽喉科で治療した頭頚部原発扁平上皮癌患者のうち，16症例を対象とした。この16例は，術前に触診上最大径10㎜以上の頚部転移リンパ節を有し，下記の3種類の画像診断を施行し，治療として根治的頚部郭清術が行われた症例である。これら16症例のうち，触診上最大径10㎜以上の転移リンパ節を2個有した症例が3例，3個有した症例が1例あり，合計21個の転移リンパ節の画像所見と病理組織学的所見とを対比検討した。各症例の腫瘍の原発部位，性，年齢，転移リンパ節の長径，短径，厚みを表1に示す。

表1　対象症例

症例	原発部位	性	年齢（歳）	転移リンパ節の大きさ 長径×短径×厚み(mm)
1	声門上	男	59	78×52×40
2	梨状窩	男	60	52×40×32
3	声　門	男	56	50×26×24
4	梨状窩	女	40	a　54×28×22
				b　24×16×12
				c　30×20×16
5	口蓋扁桃	女	74	52×46×32
6	舌　根	男	74	a　56×50×44
				b　36×30×24
7	口蓋扁桃	男	71	36×36×20
8	声　門	男	80	36×22×22
9	声　門	男	67	30×28×25
10	梨状窩	男	52	a　26×14×10
				b　20×12×10
11	舌	女	50	32×26×22
12	下咽頭後壁	女	55	20×18×12
13	声門上	男	64	a　16×14×14
				b　18×12×12
14	声門上	女	80	32×28×22
15	梨状窩	男	52	26×16×14
16	舌　根	女	62	22×20×16

長径，短径，厚みは，USで測定した．

2　方法

1）画像検査

(1) 使用機種

術前の画像診断として，computed tomography (CT)，magnetic resonance imaging (MRI)，超音波検査（ultrasonic scan : US）を用いた。

CTは，GE社製 Hilight-Advantage，東レ・富士・ピッカーインターナショナル社製Synerview 1200 Expert，横河メディカルシステム社製IM65 B1F1-SSGを使用した。MRIは，Siemens社製Magnetom-5（0.5T），東レ・富士・ピッカーインターナショナル社製Vista-MR.HF（1.5T），Philips社製Gyroscan S15（1.5T），島津製作所製Gyroscan S15（1.5T），島津製作所製SMT-100（1.0T）を使用した。USは，アロカ社製エコーカメラSSD-650，電子リニアスキャン 5MHz探触子，7.5MHz探触子を使用した。

(2) 撮影方法

CTは，造影剤（iohexol, iopamidol）を経静脈的に注入し，鎖骨の高さより乳様突起の高さまでを水平断5㎜間隔で撮影した。MRIは，CTと同様に，鎖骨の高さより乳様突起の高さまでを水平断5mm間隔で撮影し，スピンエコー法T1強調画像とプロトン画像を検討対象とした。T2強調画像では，患者の体動や頚動脈の拍動が影響し，鮮明な画像が得られにくく検討対象外とした。USは，患者に息ませて内頚静脈を拡張させた状態で，鎖骨上縁の高さより乳様突起の高さまでを連続的に観察し，CTやMRIと同一水平断面を撮影した。さらに，転移リンパ節の最大頭尾径断面と内頚静脈頭尾方向断面が同一面に描出されるように，頭尾方向断面も撮影した。

(3) 検討項目

i）境界層

CT，MRI，USで水平断における，転移リンパ節と内頚静脈との境界層の描出状態を調べた。

ii）周

CT，MRI，USで水平断における，転移リンパ節が内頚静脈周囲を取り囲む範囲（周と表す）を調べた。周は静脈全周を360度として，静脈全周に占める割合を度（°）で示した。

iii）頭尾長

USでは頭尾方向断面像において，転移リンパ節と内頚静脈との接する頭尾長を測定した。また頭尾方向断面における両者の境界層の描出状態を調べた。

2）病理組織検査

(1) 標本作製法

頚部郭清標本より，内頚静脈と転移リンパ節とを含む部分を切り出し，ホルマリン固定後，水平断約5㎜間隔で切断した。さらに，両者の境界部分を含み切断面が約25㎜×20㎜の大きさとなるように，観察に不要な部分は切除した。パラフィン包埋後，各切断面について約4 μm厚の組織切片を作製し，hematoxylin-eosin染色を施行した。

(2) 観察項目

i）境界層

転移リンパ節と内頚静脈との境界に，疎な結合組織の層が存在するか否かを観察した。

ii）内頚静脈浸潤

転移リンパ節の内頚静脈浸潤の有無，浸潤している場合は内頚静脈の外膜，中膜，内膜のどの層までの浸潤かを観察した。

3）画像所見と病理組織所見との対比

各画像所見と病理組織所見とを対比検討した。

(1) 境界層

内頚静脈と転移リンパ節との境界に存在する疎な結合組織の層が，各画像診断法ではどのように描出されるかを検討した。

(2) 内頚静脈浸潤

内頚静脈浸潤を示す画像診断基準を定義し，その信頼性を検討した。

【結　　果】

1　画像検査

1）境界層

境界層の各画像所見を表2に示す。

CTでは，6症例7個の転移リンパ節で，内頚静脈との境界層に低濃度領域を認めた(図1左)。8症例10個では，低濃度領域を認めなかった（図3左)。3症例3個では，内頚静脈は画像上消失していた。症例12は撮影中気分不良となり画像所見を得られなかった。

MRIでは，7症例8個の転移リンパ節で，内頚静脈との境界層に高信号領域を認めた（図1中)。8症例8個では，高信号領域を認めなかった。3症例4個では，内頚静脈は画像上消失していた（図3中)。症例7は体動のため画像が不鮮明で，画像所見を得られなかった。またプロトン画像では，筋肉と転移リンパ節との信号強度の差が大きいため，図5に示すように転移リンパ節を明瞭に描出できた。

USでは，8症例10個の転移リンパ節で，内頚静脈との境界層に高エコー領域を認めた（図1右)。4症例4個では，高エコー領域を認めなかった（図6左)。4症例5個では，内頚静脈は画像上消失していた（図3右)。USでは，転移リンパ節と内頚静脈との関係を自由な断面で連続的に，また動的に観察が可能で，さらに患者に息ませれば，内頚静脈の拡張性の有無も観察可能であった。ただ検査時にはUS探子で頚部を多少圧迫するため，内頚静脈は安静時より扁平化する。そのため，USで前述の検討項目を評価するためには，患者に息ませて内頚静脈を拡張させる必要があった。しかし症例7，症例16は息むことができず，画像所見を得られなかった。

2）周

周の各画像所見を表2に示す。

CTでは，周は20°から280°であった。3症例3個では，内頚静脈は画像上消失していた。MRIでは，周は20°から260°であった。3症例4個では，内頚静脈は画像上消失していた。USでは，周は20°から210°であった。4症例5個では，内頚静脈は画像上消失していた。

3）頭尾長

USで接する頭尾長は，表2に示すように4㎜から

左：CT像　　中：MRI像　　右：US像

図1　症例14の画像所見

転移リンパ節と内頚静脈との境界層に，CTで低濃度領域，MRIで高信号領域，USで高エコー領域が認められる。周（転移リンパ節が内頚静脈周囲を取り囲む範囲）は，CTでは40°，MRIでは40°，USでは35°である。　T：転移リンパ節　V：内頚静脈　A：頚動脈　M：胸鎖乳突筋



図2　症例14の病理組織像（HE 染色，×40）
転移リンパ節と内頚静脈との境界層に，疎な結合組織の層（＊）が存在する。T：転移リンパ節　V：内頚静脈



図4　症例4aの病理組織像（HE 染色，×40）
内頚静脈は狭小化し，外膜に腫瘍浸潤（＊）を認める。
T：転移リンパ節　V：内頚静脈　矢印：内頚静脈内腔

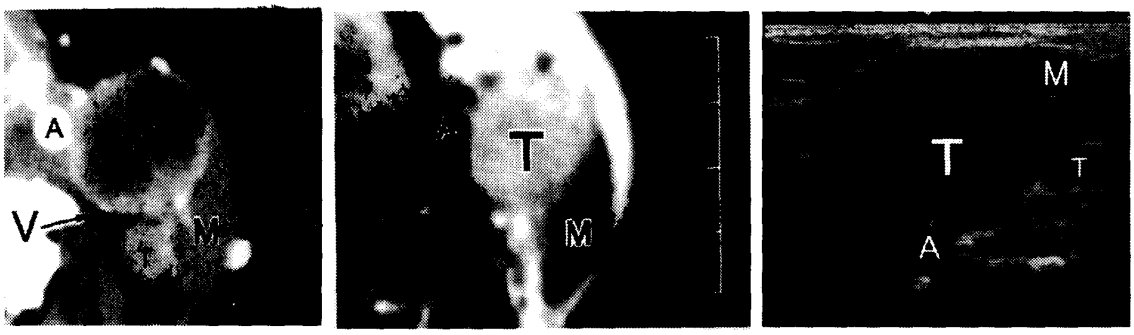

左：CT像　　中：MRI像　　右：US像

図3　症例4aの画像所見
左：CT像　高濃度に描出された内頚静脈は著明に狭小化し，転移リンパ節との境界層に低濃度領域はなく，内頚静脈は転移リンパ節に280°取り囲まれる。
中：MRI像　右：US像　ともに内頚静脈は画像上消失している。
T：転移リンパ節　V：内頚静脈　A：総頚動脈　M：胸鎖乳突筋

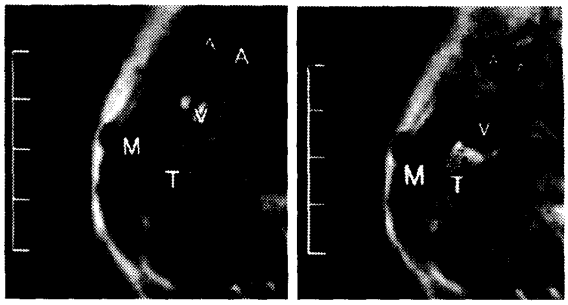

左：TI強調画像　　右：プロトン画像

図5　症例12のMRI 像
プロトン画像では，転移リンパ節と筋肉との信号強度の差が大きく，転移リンパ節が明瞭に描出される。
T：転移リンパ節　V：内頚静脈　A：頚動脈　M：胸鎖乳突筋

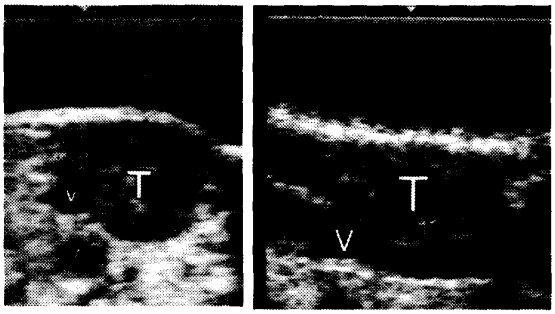

左：US水平断像　　右：US頭尾断像

図6　症例3の画像所見
左：US水平断像　転移リンパ節は内頚静脈を150°取り囲み，境界層に高エコー領域は存在しない。
右：US頭尾断像　転移リンパ節と内頚静脈とは 40 mm接し，その一部に高エコー領域の消失（矢尻）を認める。
T：転移リンパ節　V：内頚静脈　A：頚動脈

表2　各画像所見と病理組織所見

症例	CT		MRI		US			病理組織所見	
	低濃度	周*	高信号	周*	高エコー	周*	頭尾長(mm)	疎な結合組織	内頚静脈浸潤
1	−	280°	−	260°	−	210°	52	−	＋（内膜）
2	※	※	※	※	※	※	／	−	＋（内膜）
3	−	180°	−	170°	−	150°	40	−	＋（中膜）
4a	−	280°	※	※	※	※	42	−	＋（外膜）
b	−	120°	※	※	−	100°	16	−	−
c	−	70°	−	105°	＋	130°	18	＋	−
5	※	※	−	140°	※	※	20	＋	−
6a	※	※	※	※	※	※	／	−	−
b	−	160°	−	160°	※	※	／	−	−
7	−	70°	／	／	／	／	／	−	−
8	−	140°	−	160°	−	140°	32	＋	−
9	−	120°	−	120°	＋	105°	20	＋	−
10a	＋	30°	＋	20°	＋	25°	／	＋	−
b	＋	20°	＋	70°	＋	20°	／	＋	−
11	＋	40°	＋	45°	＋	50°	24	＋	−
12	／	／	＋	50°	＋	40°	10	＋	−
13a	＋	30°	＋	35°	＋	25°	4	＋	−
b	−	120°	−	120°	＋	115°	16	＋	−
14	＋	40°	＋	40°	＋	35°	24	＋	−
15	＋	125°	＋	135°	＋	80°	20	＋	−
16	＋	80°	＋	75°	／	／	／	＋	−

＊：転移リンパ節が内頚静脈を取り囲む範囲
※：内頚静脈は画像上消失している.
／：画像所見が得られない.

52mmであった。症例10a, b は，転移リンパ節と内頚静脈が皮膚表面からほぼ同じ深さに位置したため，頭尾方向断面で同一画像上に両者を描出することができなかった。症例2，6a, b は，水平断面および頭尾方向断面ともに，内頚静脈が画像上消失していたため，接する頭尾長を測定できなかった。なお水平断面で内頚静脈が消失していた4症例5個のうち，2症例2個（症例4a, 5）では，頭尾方向断面では狭小化している内頚静脈を描出可能で，接する頭尾長を測定できた。また5個（症例1，3，4a, 5，9）では，頭尾方向断面で両者の境界部分に，高エコー領域の部分的消失を認めた（図6右)。

2　病理組織所見（表2）

1）境界層の病理所見

11症例13個では，転移リンパ節と内頚静脈との境界層に疎な結合組織の層が存在し，内頚静脈浸潤も認めなかった（図2)。その他6症例8個では，疎な結合組織の層は存在しなかった。

2）内頚静脈浸潤

4症例4個で内頚静脈浸潤を認めた。浸潤の状況は，症例1，2では内頚静脈内腔に腫瘍の露頭があり，また内頚静脈の著明な狭小化を認めた。症例3では，内頚静脈中膜まで腫瘍浸潤を認めたが，内頚静脈の狭小化はなかった（図7)。症例4aでは，内頚静脈外膜への腫瘍浸潤と内頚静脈の狭小化を認めた（図4)。残り13症例17個では，内頚静脈浸潤は存在しなかった。うち4個（症例5，6a, b, 7）では，静脈壁に炎症細胞浸潤を認めた。さらにそのうち3個（症例5，6a, b）では，内頚静脈の狭小化も認めた。

3　画像所見と病理組織所見との対比

1）境界層（表3）

転移リンパ節と内頚静脈との境界層に，CTで低濃度領域，MRIで高信号領域，USで高エコー領域を認めた症例は，病理組織所見では，全例で両者の境界層に疎な結合組織の層が存在し，内頚静脈浸潤は存在しなかった（図1，2)。

病理組織所見で，両者の境界層に疎な結合組織の層が存在した11症例13個のうち，CTでは，7個で境界層に低濃度領域があり，5個で境界層に低濃度領域が認められないか画像上内頚静脈が消失していた。MRIでは，8個で境界層に高信号領域があり，5個で境界層に高信号領域が認められなかった。USでは，10個で境界層に高エコー領域があり，2個で境界層に高エコー領域が認められないか画像上内頚静脈が消失していた。

病理所見で，境界層に疎な結合組織の層が存在しなかった6症例8個のうち，CTでは，6個で境界層に低濃度領域が認められず，2個で画像上内頚静脈が消失していた。MRIでは，3個で境界層に高信号領域が認められず，4個で画像上内頚静脈が消失していた。USでは，3個で境界層に高エコー領域が認められず，4個で画像上内頚静脈が消失していた。

2）内頚静脈浸潤

(1) 境界層に関する画像診断基準と内頚静脈浸潤と

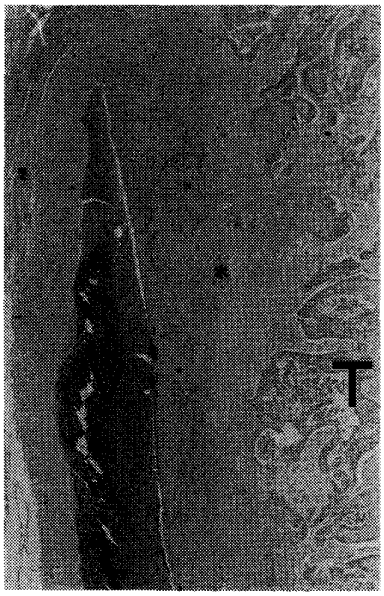

図7 症例3の病理組織像（ME染色，×25）
内頚静脈中膜に浸潤（＊）を認める。
T：転移リンパ節　V：内頚静脈

表3　境界層の各画像所見と病理所見との対比

画像所見			病理所見 境界層 疎な結合組織の層 あり	病理所見 境界層 疎な結合組織の層 なし	病理所見 内頚静脈浸潤 あり	病理所見 内頚静脈浸潤 なし
CT	低濃度領域	あり	7	0	0	7
		なし*	5	8	4	9
MRI	高信号領域	あり	8	0	0	8
		なし*	5	7	4	8
US	高エコー領域	あり	10	0	0	10
		なし*	2	7	4	5

数字は，該当するリンパ節の数を表す．
＊：転移リンパ節と内頚静脈との境界層に各領域が認められないか，内頚静脈が画像上消失している場合を示す．

表4　周の各画像所見と病理所見との対比

画像所見	周	病理所見 内頚静脈浸潤 あり	病理所見 内頚静脈浸潤 なし
CT	120° 未満	0	8
	120° 以上*	4	8
MRI	120° 未満	0	8
	120° 以上*	4	8
US	120° 未満	0	10
	120° 以上*	4	5

数字は，該当するリンパ節の数を表す．
＊：転移リンパ節が内頚静脈を120° 以上取り囲むか，内頚静脈が画像上消失している場合を示す．

の関係（表3）

CTで，境界層に低濃度領域を認めた6症例7個では，すべて内頚静脈浸潤は存在しなかった。それに対して，低濃度領域を認めないか，内頚静脈が画像上消失していた残り10症例13個のうち，4個（30.8%）で内頚静脈浸潤が存在した。CTで，境界層に低濃度領域を認めないか，内頚静脈が画像上消失している場合を内頚静脈浸潤ありと定義すると，正診率55%，偽陰性率0%，偽陽性率69.2%であった。

MRIで，境界層に高信号領域を認めた7症例8個では，すべて内頚静脈浸潤は存在しなかった。それに対して，高信号領域を認めないか，内頚静脈が画像上消失していた9症例12個のうち，4個（33.3%）で内頚静脈浸潤が存在した。MRIで，境界層に高信号領域を認めないか，内頚静脈が画像上消失している場合を内頚静脈浸潤ありと定義すると，正診率60%，偽陰性率0%，偽陽性率66.7%であった。

USで，境界層に高エコー領域を認めた8症例10個では，すべて内頚静脈浸潤は存在しなかった。それに対して，高エコー領域を認めないか，内頚静脈が画像上消失していた7症例9個のうち，4個（44.4%）で内頚静脈浸潤が存在した。USで，境界層に高エコー領域を認めないか，内頚静脈が画像上消失している場合を内頚静脈浸潤ありと定義すると，正診率73.7%，偽陰性率0%，偽陽性率55.6%であった。

(2) 周に関する画像診断基準と内頚静脈浸潤との関係（表4）

本研究では120° で二群に分けた。CTで，周が120° 未満の7症例8個では，すべて内頚静脈浸潤は存在しなかった。一方残り10症例12個では，周が120° 以上か，内頚静脈が画像上消失していた。そのうち4個（33.3%）で，内頚静脈浸潤が存在した。CTで，周が120° 以上か，内頚静脈が画像上消失している場合を内頚静脈浸潤ありと定義すると，正診率60%，偽陰性率0%，偽陽性率66.7%であった。

MRIで，周が120° 未満の7症例8個では，すべて内頚静脈浸潤は存在しなかった。一方残り10症例12個では，周が120° 以上か，内頚静脈が画像上消失していた。そのうち4個（33.3%）で，内頚静脈浸潤が存在した。MRIで，周が120° 以上か，内頚静脈が画像上消失している場合を内頚静脈浸潤ありと定義すると，正診率60%，偽陰性率0%，偽陽性率66.7%であった。

USで，周が120° 未満の8症例10個では，すべて内頚静脈浸潤は存在しなかった。一方残り7症例9個では，周が120° 以上か，内頚静脈は画像上消失していた。そのうち4個（44.4%）で内頚静脈浸潤が存在した。USで周が120° 以上か，息んでも内頚静脈が画像上消失している場合を内頚静脈浸潤ありと定義すると，正診率73.7%，偽陰性率0%，偽陽性率55.6%であった。

(3) 頭尾長に関するUS診断基準と内頚静脈浸潤との関係（表5）

40mmで二群に分けた。接する頭尾長が40mm以上の3

表5　頭尾長のUS所見と内頚静脈浸潤との対比

US所見		病理所見 内頚静脈浸潤 あり	なし
頭尾長	40mm未満	0	11
	40mm以上	3	0

数字は，該当するリンパ節の数を表す．

症例3個では，すべて内頚静脈浸潤が存在した。一方40mm未満の残り9症例11個では，すべて内頚静脈浸潤は存在しなかった。USで，頭尾長が40mm以上の場合を内頚静脈浸潤ありと定義すると，正診率100%，偽陽性率0%，偽陰性率0%であった。また頭尾方向断面で，境界層に高エコー領域の部分的消失が認められた5個のうち3個（60%）で，内頚静脈浸潤が存在した。

【考　察】

頚部郭清術は，1906年にCrile[12]が悪性腫瘍の頚部リンパ節転移に対する手術的治療として最初に提唱して以来，頭頚部外科の基本的術式として広く行なわれている。その基本的理念は，転移リンパ節を含む頚部軟部組織を腫瘍へ切り込むことなく，一塊として周囲より切除することである。その際，内頚静脈，副神経，胸鎖乳突筋などは合併切除する。このような郭清範囲で行なうリンパ節郭清法を根治的頚部郭清術という[13]。この根治的頚部郭清術の変法として，内頚静脈を保存する頚部郭清術，副神経を保存する機能的頚部郭清術，甲状腺癌の場合などに行なわれる内頚静脈，胸鎖乳突筋，副神経を保存する頚部郭清術，部分的頚部郭清術などがある[13]。

頭頚部扁平上皮癌は，内頚静脈周囲のリンパ節に高率に転移し，また周囲組織への浸潤傾向が強いため，治療として内頚静脈を合併切除する根治的頚部郭清術が選択されることが多い。なかでも，咽頭癌，頚部食道癌，声門上癌症例などでは，初回治療時すでに両側頚部にリンパ節転移がしばしば認められ[1)~3)]，下咽頭癌では郭清標本の検索で35%～40%の症例で両側頚部に転移を認めたと報告されている[2) 3)]。そのため，両側頚部郭清術が必要となる症例も多い[3) 6)]。

頭蓋腔からの血液は，頭蓋骨底部の管や孔を通る静脈により心臓へ還流しているが，そのうち最も太い静脈は頚静脈孔を通る内頚静脈である。内頚静脈はS状静脈洞の続きとして頭蓋底の頚静脈孔から始まる。脳からの血液の大部分は硬膜静脈洞に注ぎ，複数の静脈洞は後頭部で合流しその後左右に分かれ横静脈洞からS状静脈洞となり，頚静脈孔を経て内頚静脈に移行する[4]。このように内頚静脈は頭蓋腔からの主な静脈還流路であるので，両側の内頚静脈が切除されると，頭蓋内圧亢進に起因する様々な合併症を起こすと報告されている[5)~7)]。一側頚部郭清術中に対側の内頚静脈の頭蓋底レベルでの圧変化をみた研究では，内頚静脈を結紮すると圧は結紮前の約1.5倍に上昇し，さらに圧測定側の内頚静脈を圧迫すると約3.3倍に上昇したと報告されている[14]。臨床的にはこのような圧上昇が，頭蓋内合併症を引き起こすと考えられている[5)~7) 15)]。また高血圧や動脈硬化症などを有し脳循環の不安定な症例では，一側の頚部郭清術でも頭蓋内合併症を起こす確率が高くなると言われている[7]。さらに，異時性根治的頚部郭清術が必要となり，結果として両側の内頚静脈を切除せざるを得ない症例を経験することがある。

上述の理由により，両側頚部郭清術では少なくとも，一側の内頚静脈を保存することが望ましい。また一側のみの頚部郭清術でも，可能ならば内頚静脈を保存することが望ましいと考えられる。しかし両側内頚静脈を切除する根治的頚部郭清術が必要な症例も経験する。そのような症例に対しては，内頚静脈の血行再建手術を施行するとの報告がある[5]。

さて，CTはHounsfieldやAmbroseが，CormackやOldendorfの原理に基づき機器を完成し，1972年に報告したことに始まる。CTの耳鼻咽喉科領域への応用は，聴神経腫瘍の診断，頭部外傷の診断，耳下腺腫瘍の診断などに早くから使用されている[16]。MRIは1946年Purcell，Blochらによる核磁気共鳴現象の発見を基に，1973年にLauterburにより画像化された。当初は脳や脊髄領域への使用が主であったが，耳鼻咽喉科領域においても1984年にDillon，橋本の報告に始まり，以後多数の臨床応用の報告がある[17]。USは，1942年Dussikが超音波の臨床医学への応用の可能性を報告し，さらに，1949年に脳室系を描出し脳内疾患の診断を行なったのが最初と言われている。1971年には，Bom，内田らにより電子走査型装置が開発され，実時間表示が可能となった。耳鼻咽喉科領域への診断的応用は，1961年Ginzberg，北村により報告され，以後上顎洞疾患，唾液腺腫瘍，頚部腫瘍，頚部転移リンパ節などの診断や，推骨動脈，頚動脈などの血行動態の観察に利用されている[18) 19)]。

このようにCT，MRI，USの画像診断の報告は比較的多いが，内頚静脈浸潤の有無に関する画像診断の研究は少ない。Gritzmannら[11]は，腫瘍の内頚静脈への圧迫や浸潤が手術中に確認された症例では，全例USで術前に評価できたと報告さているが，その詳細については記載していない。そこで我々は，頚部転移リンパ節の内頚静脈浸潤の有無に関して，各画像所見

と病理組織所見とを対比検討した。

まず，内頚静脈浸潤が存在しないことの証と考えられる，内頚静脈と転移リンパ節との境界部分の疎な結合組織の層について検討した。結果は，転移リンパ節と内頚静脈との境界に，CTで低濃度領域，MRIで高信号領域，USで高エコー領域を認めた症例では，全例で両者の境界に疎な結合組織の層が存在し，内頚静脈浸潤は存在しなかった。この両者の境界に認められたCTにおける低濃度領域，MRIにおける高信号領域，USにおける高エコー領域は，疎な結合組織の層の存在を示すと考えられた。上記の画像所見を有する症例では，内頚静脈浸潤はなく，内頚静脈を保存して頚部郭清術を施行できることが示唆された。

次に各画像における両者の境界層について，内頚静脈浸潤を示す診断基準を以下のように定義して，その信頼性を検討した。

1)CTで，境界層に低濃度領域を認めないか，内頚静脈が画像上消失している場合

2)MRIで，境界層に高信号領域を認めないか，内頚静脈が画像上消失している場合

3)USで，境界層に高エコー領域を認めないか，内頚静脈が画像上消失している場合

正診率は1)55%，2)60%，3)73.7%で，偽陰性率は1)2)3)すべて0%で，偽陽性率は1)69.2%，2)66.7%，3)55.6%であった。USはCT，MRIより正診率が高かったが，統計学的に有意差は認めなかった。

次に，周について検討した。頚動脈浸潤については，CT，USで腫瘍が頚動脈の1／2周以上取り囲む場合は，頚動脈浸潤を示唆するとの報告がある[9]。それに対して，内頚静脈浸潤に関する今回の研究では，転移リンパ節が内頚静脈を1／3周(120°)以上取り囲むと内頚静脈浸潤を認める症例が多かったので，120°以上と120°未満の二群に分けた。周について，内頚静脈浸潤を示す各画像の診断基準を以下のように定義して，その信頼性を検討した。

4)CTで，周が120°以上か，内頚静脈が画像上消失している場合

5)MRIで，周が120°以上か，内頚静脈が画像上消失している場合

6)USで，周が120°以上か，内頚静脈が画像上消失している場合

正診率は4)60%，5)60%，6)73.7%で，偽陰性率は4)5)6)すべて0%で，偽陽性率は4)66.7%，5)66.7%，6)55.6%であった。USはCT，MRIより正診率が高かったが，統計学的に有意差は認めなかった。さらにUSでは，転移リンパ節と内頚静脈との接する頭尾長を計測することが可能で，頭尾長について，内頚静脈浸潤を示す画像診断基準を以下のように定義して，その信頼性を検討した。

7)USで接する頭尾長が40㎜以上の場合

正診率は100%，偽陰性率は0%，偽陽性率は0%であった。

USは境界層および周に関する診断基準の正診率が，CT，MRIより高く，偽陽性率はCT，MRIより低かった。この結果よりUSは，頚部転移リンパ節の内頚静脈浸潤の診断において，CT，MRIより優れていることが示唆された。

ところで，以上のすべての診断基準で偽陰性率は0%であり，偽陰性例は存在しなかった。つまり，転移リンパ節と内頚静脈との境界層に，CTで低濃度，MRIで高信号，USで高エコー領域が認められる場合，周が120°未満の場合およびUSで両者の接する頭尾長が40㎜未満の場合は，すべて内頚静脈浸潤は存在しなかった。これらの画像所見を示す症例では，内頚静脈浸潤は存在せず，頚部郭清術の際，内頚静脈を保存できると考えられる。

一方偽陽性率は0～69.2%であり，そのため正診率は55～100%と比較的低値となった。偽陽性例が多かった原因は，内頚静脈が頚動脈と異なり，転移リンパ節の圧迫により扁平化していたため，内頚静脈は画像上消失していると判断した症例が多かったためと思われた。内頚静脈が扁平化していたのは，以下の組織学的構造によると考える。頚動脈は弾性型動脈で，内膜，弾性有窓板を多く含む中膜，線維芽細胞や線維成分と輪状の平滑筋よりなる外膜で構成され，非常に弾性に富んでいる。それに対して内頚静脈は内膜，中膜，外膜で構成されるが，中膜は動脈より非常に薄い輪走する平滑筋よりなり，また外膜は静脈壁の大部分を占め，縦走する平滑筋線維層と疎性結合組織から構成されるため，同径の動脈に比べ壁の厚さが薄い[20]。このように内頚静脈は，頚動脈に比べ壁の厚さは薄く弾性に乏しいため，圧迫により容易に扁平化したと考えられる。

次に各画像の利点，欠点について検討する。まずCT画像の利点として，撮影時間が短く，体動のある患者や全身状態の不良な患者でも検査が可能であることがあげられる。MRI画像の利点としては，以下の点がある。T1強調画像およびプロトン画像では，内頚静脈の内腔や転移リンパ節が鮮明に描出される。またプロトン画像では，筋肉と転移リンパ節との信号強度の差が大きく，図3に示すように転移リンパ節を明瞭に描出できる。一方MRIの欠点としては，T2強調画像では体動や頚動脈の拍動が影響し，鮮明な画像が得られにくい点がある。US画像では，転移リンパ

節と内頚静脈との関係を自由な断面で連続的にまた動的に観察できるという利点がある。本研究では，転移リンパ節と内頚静脈との接する頭尾長を測定できる症例では，内頚静脈浸潤の診断が可能で正診率100%であった。さらに患者に息ませれば，内頚静脈の拡張性の有無も観察可能である。一方USの欠点としては，息むことができない患者では，内頚静脈を拡張させて転移リンパ節と内頚静脈との関係を評価できない点がある。

今回の研究の結果，頚部転移リンパ節の内頚静脈浸潤の有無に関する術前診断は，US，MRI，CTの順で正しい診断が可能であった。また，転移リンパ節と内頚静脈との境界層にCTで低濃度領域，MRIで高信号領域，USで高エコー領域が存在する症例では，両者の境界層に疎な結合組織の層が存在し，内頚静脈浸潤はなく，頚部郭清術の際，内頚静脈を保存できると考えられた。術前にCT，MRI，USなどの画像診断を行なうことにより，転移リンパ節の内頚静脈浸潤の有無を診断し，頚部郭清術の際に不必要な内頚静脈の切除を避けることができると考える。

【ま と め】

頭頚部扁平上皮癌16症例21個の転移リンパ節について，内頚静脈浸潤に関するCT，MRI，US各画像所見と病理組織所見とを対比検討したところ，以下の結果が得られた。

1　転移リンパ節と内頚静脈との境界層に認められた，CTにおける低濃度領域，MRIにおける高信号領域，USにおける高エコー領域は，疎な結合組織の層の存在を示すと考えられた。このような画像所見を有する症例では，頚部郭清術の際に，内頚静脈は転移リンパ節より剥離可能であり保存できると考える。

2　境界層に，CTで低濃度，MRIで高信号，USで高エコー領域が認められる場合，周が120°未満の場合およびUSで両者の接する頭尾長が40㎜未満の場合は，すべて内頚静脈浸潤は存在しなかった。これらの画像所見を有する症例では，内頚静脈浸潤は存在せず，頚部郭清術の際，内頚静脈を保存できると考える。

3　内頚静脈浸潤を示す画像診断基準を境界層に，CTで低濃度，MRIで高信号，USで高エコー領域が認められないか，内頚静脈が各画像上消失している場合と定義すると，正診率はCT 55%，MRI 60%，US 73.7%であった。

4　内頚静脈浸潤を示す画像診断基準を，周が120°以上か，内頚静脈が各画像上消失している場合と定義すると，正診率はCT 60%，MRI 60%，US 73.7%であった。

5　内頚静脈浸潤を示す画像診断基準をUSで内頚静脈と転移リンパ節の接する頭尾長が40㎜以上と定義すると，正診率は100%であった。

【謝　　辞】

稿を終えるにあたり，本研究に終始ご指導を賜りました神戸大学第一病理学教室伊東宏教授に深謝いたします。また，ご助言，ご協力を頂いた神戸大学耳鼻咽喉科学教室大津雅秀助手に心から感謝いたします。

【文　　献】

1）苦瓜知彦，鎌田信悦，川端一喜，保喜克文，三谷浩樹，吉本世一，米川博之，三浦弘規，別府武，内田正興：中咽頭癌の頚部リンパ節転移に対する治療方針。日耳鼻，103：803-811，2000.

2）村上泰：下咽頭頚部食道癌治療上の問題点。日消外会誌，24：2288-2292，1991.

3）Ballantyne，A. J.，Jackson，G. L.：Synchronous bilateral neck dissection. Am. J. Surg. 144：452-455，1982.

4）Gabella，G.：Veins of the head and neck. Gray's anatomy，Williams，P. L. ed. Thirty-Eighthed. Churchill Livingstone Inc.，New York，P1576-1589，1995.

5）望月高行，高橋廣臣，岡本牧人，八尾和雄，馬越智浩：両側内頚静脈結紮術症例の検討。頭頚部腫瘍，23：61-65，1997.

6）Pazos，G. A.，Leonard，D. W.，Blice，J.，Thompson，D.H.：Blindness after bilateral neck dissection：case report and review. Am. J. Otolaryngol. 20：340-345，1999.

7）Mahasin，Z. Z.，Saleem，M.，Gangopadhyay，K.：Transverse sinus thrombosis and venous infarction of the brain following unilateral radical neck dissection. J. Laryngol. Otol. 112：88-91，1998.

8）沼田勉，吉田耕，鈴木晴彦，今野昭義，金子敏郎：頚部リンパ節転移の動的超音波診断。－頚動脈浸潤に関する術前診断，として－頭頚部腫瘍，21：64-69,1995.

9）高橋久昭，内田正興，鎌田信悦，井上哲生，川端一喜，中溝宗永，加藤孝邦，清水佐和道：転移リンパ節と頸動脈との関係についてのCT診断。頭頸部腫瘍，16：78-81，1990.

10）Yoo，G. H.，Hockwald，E.，Korkmaz，H.，Du，W.，Logani，S.，Kelly，J. K.，Sakr，W.，Jacobs Assessment of carotid artery invasion in patients with head and neck cancer. cancer. Laryngoscope 110：386-390，2000.

11）Gritzmann，N.，Grasl，M. C.，Helmer，M.，Steiner，E.：Invasion of the carotid artery and jugular vein by lymph node metastases：detection with sonography. Am. J. Roentgenol. 154：411-414，1990.

12）Crile，G.：Excision of cancer of the head and neck. JAMA 47：1780-1786，1906.

13）村上泰：頸部郭清術，頭頸部腫瘍の治療，平野実編，医学教育出版，東京，P331-349，1987.

14）小谷順一郎，佐久間泰司，足立了平，梅村智，川尻日出夫，新田耕司，上田祐：頸部静脈還流阻止による内頸静脈上球部の圧変動。日歯麻誌，15：19-26，1987.

15）Weiss，K. L.，Wax，M.K.，Haydon，R. C. 3d，Kaufmann，H. H.，Hurst，M. K.：Intracranial presst changes during bilateral radical neck dissections. Head Neck. 15：546-552，1993.

16）牧嶋和見：耳鼻咽喉科・頭頸部のCT－歴史と展望－. JOHNS 2：1157-1164，1986.

17）三浦寿美子，多田信平：MRIの基礎知識。JOHNS 5：1311-1320，1989.

18）金子敏郎，鈴木晴彦：超音波診断概論。JOHNS 13：843-846，1997.

19）古川政樹，古川まどか，耳鼻咽喉科・頭頸部外科領域の超音波診断，医歯薬出版，東京，P1-108，1999.

20）Fawcett，D. W.：Blood and lymph vascular systems，A Textbook of Histology，Fawcett. D. W. ed. Chapman & Hall Inc.，New York，p368-406，1994.

Imaging diagnosis of the internal jugular vein invasion by cervical metastatic lymphnodes : Detection with CT, MRI and US

Morito Kamada[1], Kunihiko Makino[2] and Mutsuo Amatsu[2]

[1]Department of Otorhinolaryngology, Osaka Dental University :and

[2]Department of Otorhinolaryngology - Head and Neck Surgery,

Kobe University School of Medicine

ABSTRACT

Preoperative assessment of the invasion to the internal jugular vein (IJV) by cervical metastastic lymphnodes is of great clinical importance, because intracranial complications and blindness may occur after resection of unilateral or bilateral IJV at radical neck dissections. To avoid such adverse events, operators should pay the efforts to preserve the IJV at neck dissections, if possible. To diagnose invasion of the IJV,the findings by computed tomography (CT), magnetic resonance imaging (MRI) and ultrasonic scan (US) were compared with pathological findings in 21 metastatic lymphnodes of 16 patients with head and neck carcinomas. The IJV will be separated from the metastatic lymphnodes at neck dissections in cases which have the loose connective tissue between the IJV and the lymphnodes. The loose connective tissue was seen in 13 metastatic lymphnodes. It was considered that the presence of the low density layer on CT, the high signal layer on MRI and the hyperechoic layer on US between the metastatic lymphnodes and the IJV meant the presence of this loose connective tissue. In cases which had these layers on CT, MRI and US between the metastatic lymphnodes and the IJV or had circumference of less than 120 degrees of contact area of the IJV and the metastatic lymphnodes on CT, MRI ans US or had vertical length of less than 40mm of contact area of the IJV and the metastatic lymphnodes on US, there were no invasion of the IJV. In these cases, we believe that we can do neck dissecions with preservasion of the IJV.