Kobe University Repository : Kernel

PDF issue: 2025-06-09

Staphylococcus hyicus subsp. hyicus が分離された豚の滲出性表皮炎の発生例

清水, 晃 ; 岡田, 幸助 ; 河野, 潤一 ; 寺西, 永 ; 木村, 重 ; 矢挽, 輝武 ; 南條, 巌

(Citation)
神戸大学農学部研究報告,17(2):259-267

(Issue Date)
1987

(Resource Type)
departmental bulletin paper

(Version)
Version of Record

(JaLCDOI)
https://doi.org/10.24546/00225612

(URL)
https://hdl.handle.net/20.500.14094/00225612

神大農研報 (Sci. Rept. Fac. Agr. kobe Univ.) 17: 259-267, 1987

Staphylococcus hyicus subsp. *hyicus* が分離された豚の滲出性表皮炎の発生例

清水　晃*・岡田幸助**・河野潤一*・寺西　永*
木村　重*・矢挽輝武***・南條　巖****

(昭和61年8月11日受理)

AN OUTBREAK OF EXUDATIVE EPIDERMITIS ASSOCIATED WITH *STAPHYLOCOCCUS HYICUS* SUBSP. *HYICUS* IN NEWBORN PIGS

Akira SHIMIZU, Kōsuke OKADA, Junichi KAWANO, Haruka TERANISHI
Shige KIMURA, Terutake YABIKI and Iwao NANJYO

Abstract

In August, 1979, a type of dermatitis occurred suddenly in 7 newborn pigs of a litter, 2 or 3 days old, on a farm in Hyogo prefecture. Three of the affected pigs died 3-9 days after the onset of the disease. It presented symptoms qutie similar to those of exudative epidermitis. Eczeme and eruption extended from the auricular and abdominal region to all over the body. The surface of the body was covered by the exudate and its color turned dark brown. Histopathologic examination of skin from a dead pig revealed lesions characterized by exudation and accumulation of parakeratotic cellular debris on the epidermal surface, vacuolar degeneration and acanthosis of the epidermis. Coccoid bacterial organisms were abundant in the epidermal exudate. Necrosis and ulceration of epidermis were seen in severe lesions. From the above findings, the pig was diagnosed as exudative epidermitis. *Staphylococcus hyicus* subsp. *hyicus* was isolated in pure culture from the skin lesions of the affected pigs, and from parenchymatous organs (heart, liver, kidney and spleen) of the dead pig. The organism was also isolated from the teat of the mother sow of the previously described pigs. A total of 18 isolates of *S. hyicus* subsp. *hyicus* from the pigs with exudative epidermitis and the mother sow were subjected to phage typing using the 4 *S. hyicus* phages, S9, S13, S39, and S188. Seventeen isolates (94.4%) were typable at routine test dilution and were differentiated into 2 phage patterns of S9/S39/S188 (n=11) and S9/S188 (n=6). All of the 18 isolates were highly sensitive to penicillin, oxacillin, ampicillin, erythromycin, spiramycin, lincomycin, chloramphenicol, tetracycline, kanamycin, gentamicin and cephaloridine.

緒　言

豚の滲出性表皮炎は，主として生後1カ月齢以内の哺乳豚に発生する滲出性・壊死性皮膚炎を主徴とする疾病として知られている。わが国では1976年，渡部ら[22]により愛媛県下における本病の集団発生例が報告されて以来，全国各地に本病の浸潤がみられ[17,21,23]，養豚経営上甚大な経済的損失を与えている。最近4カ年間の発生状況を家畜衛生週報統計でみると，1982年は11県22戸（発生頭数185頭），1983年は9県14戸（187頭），1984年は9県9戸（131頭），1985年は16県30戸（525頭）であり，全国28道府県で発生が記録されている。

本病の原因については，まだ不明な点も若干残されているが，諸外国では*Staphylococcus hyicus* subsp. *hyicus* が原因菌として有力視されている[1~4,7,9,20]。また，わが国でも *S. hyicus* subsp. *hyicus* が野外症例から分離されていること[17,22,23]および豚への感染実験よりその起病性が確められつつある[17,21]。

今回，著者らは兵庫県下の1養豚場で発生した哺乳豚の皮膚病について，細菌学的および病理学的検索した結

* 家畜衛生学研究室
** 岩手大学農学部
*** 全農家畜衛生研究所
**** 附属農場

果，*S. hyicus* subsp. *hyicus* が関与した滲出性表皮炎と診断したので，その成績の概要を報告し，本病の原因究明と発生防止対策の一助としたい。

材料および方法

1. 病理学的検査

発症豚7頭のうち，死亡した豚1頭について，病理組織学的検索を行った。皮膚病変部を10%ホルマリン液で固定後，常法によりパラフィン包埋切片を作製し，ヘマトキシリン・エオジン（HE）染色を施して鏡検した。

2. 細菌学的検査

菌検索は，死亡豚を含む発症豚7頭および同居母豚の皮膚ならびに死亡豚の実質臓器について行った。各材料を5%羊血液寒天培地および7%食塩加普通寒天培地に直接塗抹し，37℃，24～48時間好気培養を行った。分離菌については，次に示す生化学的性状試験によって同定した。

1) 生化学的性状検査

分離されたブドウ球菌は，DEVRIESEら[8]が記載した生化学的性状により同定した。なお，対照として*S. hyicus* subsp. *hyicus* のtype strain NCTC 10350株を用いた。試験項目は次の方法で行った。

（1）色素産生：7%食塩加普通寒天培地に菌を画線塗抹し，37℃，24時間培養後，室温に5日間放置して判定した。

（2）コアグラーゼ活性：家兎血漿（栄研）を用い，試験管法によった。0.5m*l*の血漿に，37℃，24時間 heart infusion（HI）broth（ニッスイ）培養液を0.1m*l*加え，37℃の恒温水槽に入れ，24時間までに凝固したものを陽性と判定した。

（3）クランピングファクター：スライドガラスに家兎血漿を1滴とり　これに菌1エーゼを混ぜ，1分以内に凝集したものを陽性とした。

（4）溶血性：3%家兎および羊血液加HI寒天培地（ニッスイ）に菌を穿刺し，37℃，24～48時間培養後，その溶血性の有無を調べた。

（5）核酸分解酵素（DNase）産生能：DNA培地（栄研）に菌を画線塗抹し，37℃，18時間培養後，1N塩酸溶液を培地表面に加え，約15分間放置後，集落の周囲に形成される透明帯の有無により判定した。

（6）易熱性および耐熱性DNase産生能：LACHICAら[13]のMetachromatic Agar-Diffusion 法によった。Well の周囲に変色帯の生じたものを陽性とした。

（7）カタラーゼ産生能：培地上の菌苔に3%過酸化水素水を滴下し　気泡の生じたものを陽性とした。

（8）フィブリノリジン産生能：20%家兎血漿（56℃，30分間加熱）加HI寒天培地に菌を穿刺し，37℃，48時間培養後，菌苔の周囲に形成される透明帯の有無により判定した。

（9）アセトイン産生能：VP半流動培地（栄研）に菌を穿刺し，37℃，7～10日間培養後，クレアチン加40%水酸化カリウム水溶液2滴および6%α-ナフトール・アルコール溶液3滴を加え，1時間までに桃紅色を呈したものを陽性とし，変色しないものを陰性とした。

（10）フォスファターゼ産生能：PP寒天培地（栄研）に菌を塗抹し，37℃，24時間培養後，菌苔表面にアンモニアガスを当て，菌苔が赤変したものを陽性とした。

（11）プロテアーゼ産生能：2%スキムミルク（Difco）加HI寒天培地に菌を画線塗抹し，37℃，48時間培養後，菌苔の周囲に形成される透明帯の有無により判定した。

（12）ゲラチナーゼ産生能：ブドウ球菌培地（ニッスイ）に菌を画線塗抹し，137℃，48時間培養後，飽和硫酸アンモニウム水溶液を培地表面に加え，10分間放置し，菌苔の周囲に形成される透明帯の有無により判定した。

（13）ウレアーゼ産生能：尿素培地（ニッスイ）に菌を接種し，37℃，7日間観察し，赤変したものを陽性と判定した。

（14）硝酸塩還元能：BCテスト（ニッスイ）に菌を接種し，Manualに従って判定した。

（15）Tween 80加水分解：Tween 80を1%および$CaCl_2 \cdot 2H_2O$を0.01%に加えた普通寒天培地に菌を穿刺し，37℃，48時間培養後，菌苔の周囲に形成される混濁帯の有無により判定した。

（16）馬尿酸塩加水分解：1%馬尿酸ナトリウム加HI brothに菌を接種し，37℃，4日間培養後，酸・塩化鉄水溶液を適量加え，判定した。沈澱の生じたものを陽性とした。

（17）ノボビオシン耐性：P寒天培地（Difco）にノボビオシン（Sigma）を2μg／m*l*の濃度になるように加え，これに菌を画線塗抹し，37℃，24時間培養後，菌の発育の有無により判定した。

（18）プロテインA産生能：犬血清を1%の割合で加えたHI寒天培地に菌を穿刺し，37℃，24時間培養後，さらに4℃の氷室に一夜放置し，菌苔の周囲にhaloを形成したものを陽性とした。

（19）糖分解能：糖分解用半流動培地（栄研）に各種の糖を1%の割合で加え，これに菌を穿刺し，37℃で14日間好気的に培養し，その間毎日酸産生を観察した。使用した糖類はアラビノース，フルクトース，ガラクトース，グルコース，グリセロール，ラクトース，マルトース，

マンニット，マンノース，ラフィノース，リボース，サリシン，サッカロース，トレハロース，ツラノース，キシロースの計16種類である。

2）薬剤感受性試験

薬剤はペニシリンG（ベンジルペニシリン，PC），メチルフェニルイソキサゾリルペニシリン（オキサシリン，PcM），アミノベンジルペニシリン（アンピシリン，PcA），エリスロマイシン（EM），スピラマイシン（SPM），リンコマイシン（LCM），クロラムフェニコール（CM），テトラサイクリン（TC），カナマイシン（KM），ゲンタマイシン（GM）およびセファロリジン（CER）の計11種類である。試験方法は栄研の3濃度ディスク法によった。すなわち，HI broth で37℃，18時間培養した菌液を感受性ディスク用培地（ニッスイ）に0.1m*l*接種し，滅菌コンラージ棒で全面に拡げ，3濃度ディスクをおき，37℃，18時間培養後，薬剤感受性を調べた。感受性の判定は阻止帯（ディスクの辺縁から1mm以上）の有無によって行った。

3）ファージ型別

用いたファージは豚由来*S. hyicus* subsp. *hyicus* 型別用（S9，S13，S39　S188）セットである[12]。型別には1×RTD（routine test dilution）のファージ濃度を用いた。ファージ型別はKAWANO ら[12]およびSHIMIZU [19]の記載に準じて行った。

3．治療試験

発症豚に対し，アルコール，グリセリン，クレゾールをそれぞれ70%，20%，10%の割合に混合したものを，全身の皮膚に塗布し，治療効果を観察した。

成　績

1．発生状況と臨床所見

滲出性表皮炎の発生のあった豚は，分娩・哺育豚房で飼育されていたランドレース種1腹の哺乳豚10頭中7頭である。それらは，生後2～3日目から突然皮膚に異常をきたし，2週齢までに3頭が斃死した。皮膚の異常は，先ず鼻，眼瞼周囲と耳に発疹または湿疹がみられ，日時の経過とともに湿疹は下腹部，さらに重症例では全身に波及した。下痢を呈するものは認められなかった。なお，病豚に隣接する豚房で，ほぼ同時期に生まれた哺乳豚には皮膚の異常はみられなかった。Fig. 1は，発症後6日目に死亡した豚（No. 1）である。全身の表皮および体毛に粘稠に富む滲出物が膠着し，これに塵埃などが付着して黒褐色となり，あたかも全身スス（煤）を被った様相を呈していた。また，Fig. 2はNo. 1の耳介における皮膚炎で，皮膚は軽度に肥厚し，黒褐色の痂皮でおおわれていた。Fig. 3はNo. 1の下腹部に皮膚炎をきたしたものであり，耳介と同様に，下腹部全体が黒褐色の痂皮でおおわれ，一部に表皮の脱落が認められた。この死亡豚（No. 1）について，病理組織学的検査を行った。

2．病理組織学的所見

死亡豚（No. 1）の耳介および下腹部の皮膚の病理組織学的所見は類似し，以下のようであった。所々の皮膚の表皮表層に球菌塊を含む，錯角化による好酸性の細胞崩壊物が層状に厚く堆積し，同様の崩壊物は毛包内にも蓄積していた。それら堆積物直下の表皮は肥厚し，有棘細胞は増殖（棘細胞症），空胞化を示していた（Figs. 4，5）さらに病変が進行した部位では表皮細胞が壊死におちいり，剝離し，真皮では充血と組織球，好中球等の細胞浸潤が認められ（Fig 6），一部海綿状血管増殖を呈する部位もあった。これらの特徴的病変の所見から，本例の皮膚病変は滲出性表皮炎と診断された。

3．細菌学的検査

死亡豚を含む発症豚7頭および同居母豚について，細菌学的検査を行った。その結果，発症豚7頭全例の皮膚病変部，死亡豚の心臓，肝臓，腎臓，脾臓および母豚の乳頭周辺部から，ブドウ球菌がほぼ純培養状に分離された。

1）生化学的性状

発症豚，死亡豚および母豚の皮膚病巣部等から分離された18株の生化学的性状は，Table 1に示すとおりである。全株がコアグラーゼおよびクランピングファクター陰性，アセトイン陰性，家兎および羊血球加寒天平板上で溶血性がみられず，また白色の集落を形成した。易熱性および耐熱性DNase，フォスファターゼおよびフィブリノリジンの産生性，ゲラチン液化能，硝酸塩還元能，馬尿酸塩水解能およびTween 80水解性は，いずれも全株が陽性であった。

糖の分解性については，Table 2に示したように，全株がフルクトース，ガラクトース，グルコース，グリセロール，ラクトース，リボース，サッカロース，トレハロースを分解し，17株（94.4%）がマンノースを分解した。一方，アラビノース，マルトース，マンニット，ラフィノース，サリシン，ツラノース，キシロースは全株が非分解であった。

以上のように，グリセロールの分解性は，*S. hyicus* subsp. *hyicus* のtype strain のNCTC10350株と逆の結果が得られたが，その他の生化学的性状はNCTC 10350株およびDEVRIESEら[8]の提示した性状と一致し，分離株18株のすべてが*S. hyicus* subsp. *hyicus*と同

Table 1. Biochemical characteristics of 18 *S. hyicus* subsp. *hyicus* isolates

Characterstic	No. of strains positive	NCTC 10350
Colony pigmentation	0	−
Rabbit plasma coagulation	0	−
Clumping factor	0	−
Hemolysis on rabbit and sheep blood agars	0	−
Production of:		
DNase (reaction in the plate test)	18	+
Heat−labile DNase	18	+
Heat−stable DNase	18	+
Catalase	18	+
Fibrinolysin	18	+
Acetoin	0	−
Phosphatase	18	+
Protease	17	+
Gelatinase	18	+
Urease	0	−
Nitrate reduction	18	+
Hydrolysis of:		
Tween 80	18	+
Hippurate	18	+
Resistance to novobiocin (2 μg/ml)	0	−
Protein A	0	+

Table 2. Carbohydrate utilization of 18 *S. hyicus* subsp. *hyicus* isolates

Carbohydrate	No. of strains positive	NCTC 10350
Arabinose	0	−
Fructose	18	+
Galactose	18	+
Glucose	18	+
Glycerol	18	−
Lactose	18	+
Maltose	0	−
Mannitol	0	−
Mannose	17	+
Raffinose	0	−
Ribose	18	+
Salicin	0	−
Sucrose	18	+
Trehalose	18	+
Turanose	0	−
Xylose	0	−

Table 3. Susceptibilities of 18 *S. hyicus* subsp. *hyicus* isolates to 11 antimicrobial drugs

Antimicrobial drugs	Susceptibility *	
	Sensitive	Resistant
Penicillin	18**	0
Oxacillin	18	0
Ampicillin	18	0
Erythromycin	18	0
Spiramycin	18	0
Lincomycin	18	0
Chloramphenicol	18	0
Tetracycline	18	0
Kanamycin	18	0
Gentamicin	18	0
Cephaloridine	18	0

* Tested by using Eiken discs of 3 concentrations of the antimicrobial agents.
** No. of strains.

Table 4. Phage typing of 18 *S. hyicus* subsp. *hyicus* isolates from pigs affected with exudative epidermitis and healthy mother sow

Phage pattern (1 × RTD)	Affected pigs* (n=16)	Mother sow** (n=2)
S9/S39/S188	10***	1
S9/S188	5	1
Untypable	1	0

* Sixteen isolates from skins, nares, ears, heart, liver, kidney, or spleen of a litter of 7 newborn pigs affected with exudative epidermitis.
** Two isolates from the teat of the mother sow.
*** No. of strains.

定された。なお，グリセロールの分解性については，DEVRIESEら[8]も滲出性表皮炎および健康豚から分離した98株中97株がグリセロールを分解したと報告している。

2）薬剤感受性

分離株18株の各種薬剤に対する感受性は，Table 3のとおりである。全株がペニシリン系のPC，PcM，PcA，マクロライド系のEM，SPM，リンコマイシン系のLCM，クロラムフェニコール系のCM，テトラサイクリン系のTC，アミノグリコシド系のKM，GMおよびセフェム系のCERに高い感受性を示した。

3）ファージ型別

Table 4に示したように，供試菌18株中17株（94.4%）が型別され，これら型別された菌株はS9/S39/S188（11株）とS9/S188（6株）の2つのファージ型に分けられた。発症豚7頭のうち5頭はS9/S39/S188のファージ型で，残り1頭と死亡豚では両ファージ型菌が同時に検出された。また，健康な母豚の乳頭周辺部から分離された菌株も，この2つのファージ型を示した。

4．治療試験

発症豚に対しアルコール，グリセリン，クレゾール混合液を全身の皮膚に塗布したところ，7頭中4頭（軽症例）では，皮膚病変は塗布後2週間目には消失した。しかし，重症例（3頭）では症状は回復せず，いずれも斃死した。

考　察

豚の滲出性表皮炎はヨーロッパ，南北アメリカ，オーストラリア大陸の多くの国でみられ，発生のない国の方がむしろ少なく，世界各地に広く分布している[11,14]。わが国で，この疾病が知られるようになったのは第2次大戦以降であって，その後各地で散発し，ときには集団発生することもあった。しかし当時はこの疾病は豚の飼育にあまり影響がないものとされ，看過されていたようである。

わが国における最初の発生報告は明らかでないが，1966年尾田ら[18]によって“脂漏性皮膚炎”の病名で報告されたのが最初と思われる。しかしその後，本病の症例報告およびその病因学的研究に関する詳細な記載は全く見当たらない。

1976年に渡部ら[22]が愛媛県下における子豚の滲出性表皮炎の集団発生例（細菌学的には*Escherichia coli* と *Staphylococcus aureus* が皮膚病変部および実質臓器から分離されている）を報告したことにより，本病に対する関心がにわかに高まった。そして現在では，本病は全国的な発生をみるに至っており，子豚の損耗，発育遅延等をきたし，経済的損失は大きい。

今回，小規模養豚場において，生後2～3日齢の1腹10頭中7頭の哺乳豚に皮膚病の発生が認められた。

臨床症状は，JONES[10]およびL'ECUYER[14]が記載した滲出性表皮炎に極めて類似していた。すなわち，発病の初期において鼻，眼瞼の周囲，耳に発疹または湿疹が現れ，重症例では全身の表皮および被毛に，粘稠に富む滲出物が膠着し，黒褐色を呈した。

病理組織学的には，表皮の細菌塊を伴う滲出物，錯角化症，上皮細胞の空胞化と壊死，棘細胞症などの所見を認め，これらの病変はJONES[10]，L'ECUYER and JERICHO[15]およびMEBUSら[16]の記載した滲出性表皮炎の像と同様であった。

細菌学的検査では，皮膚病巣および実質臓器から，ほぼ純培養状にブドウ球菌が分離され，その生化学的性状から，*S. hyicus* subsp. *hyicus* と同定された。

以上のような臨床所見，病理学的検査所見および細菌学的検索の成績から，本皮膚病は*S. hyicus* subsp.

hyicus が関与した滲出性表皮炎と診断された。なお，本報告には示していないが，本疾病から分離した菌株を用いて30日齢の豚３頭への感染実験を行ったところ，明らかに滲出性表皮炎の症状を呈した。これら人工感染実験の臨床所見，病理組織学検索の詳細については別報する予定である。

滲出性表皮炎の発生日齢については，一般に１カ月齢以内の哺乳豚に多発する傾向が認められ[11]，渡部ら[22]は３～20日齢，田原ら[21]は１～２週齢に発生した症例を報告している。今回の症例も生後２～３日齢の哺乳豚であった。しかし，L'ECUYER[14]は６～10週齢，矢口ら[23]は40～50日齢の離乳豚の発生例を報告している。

KAWANOら[12]の開発したファージセットにより，分離株18株中17株がＳ９／S39／S188とＳ９／S188の２つのファージ型に型別された。発症豚７頭中５頭は前者のファージ型で，残り１頭と死亡豚では両ファージ型菌が同時に検出された。また，健康な同居母豚の乳頭から分離された菌株も，この２つのファージ型を示した。このことから，今回の事例にはこの２菌型が関与していたことが示唆された。

病性鑑定時に，豚舎内の飼料，飲料水，敷料などの物件について，細菌学的検索を行わなかったので，原因と考えられた*S. hyicus* subsp. *hyicus*の豚舎内侵入経路および発病誘因については，不明であった。

分離した*S. hyicus* subsp. *hyicus* 菌株はペニシリン系，マクロライド系，リンコマイシン系，クロラムフェニコール系，テトラサイクリン系，アミノグリコシド系およびセフェム系の各薬剤に高度の感受性を示した。従ってこれらの薬剤投与は，本病の治療および予防に有効であると思われた。しかし近年，マクロライド系およびテトラサイクリン系の耐性株が，かなりの頻度で出現していることが報告されており[3,5,6]，抗生物質による治療あるいは予防に際しては，慎重に行う必要があると考える。今回，発症豚に対して薬剤による治療は行わなかったが，アルコール，グリセリン，クレゾール混合液を全身の皮膚に塗布することによって，かなりの治療効果が認められた。このように，発症豚の皮膚を殺菌消毒することは，本病の治療に有効であると思われる。

要　約

兵庫県下の１養豚場で発生した豚の皮膚病について，その発生状況ならびに細菌学的および病理学的検索を行い，次のような結果を得た。

１．1979年８月，ランドレース種で，生後２～３日齢の１腹10頭中７頭に皮膚病の発生が認められ，うち３頭が死亡した。

２．皮膚病の症状は，滲出性表皮炎のそれと極めて類似していた。皮膚の異常は鼻，眼瞼周囲，耳の発疹に始まり，重症例では全身の表皮および被毛に粘稠に富む滲出物が膠着し，黒褐色を呈した。

３．皮膚炎の病理組織学的変化は，表皮の細菌塊を伴う滲出物，錯角化症，上皮細胞の空胞化と壊死，棘細胞症などの病像を認め，滲出性表皮炎と診断された。

４．発症豚の皮膚病変部および死亡豚の心臓，肝臓，腎臓，脾臓から*S. hyicus* subsp. *hyicus*を分離した。また，母豚の乳頭周辺部からも該菌が検出された。

５．分離株の*S. hyicus* subsp. *hyicus* 型別用セットによるファージ型別では，供試菌18株中17株が型別され，型別可能株はＳ９／S39／S188とＳ９／S188の２つのファージ型に分けられた。発症豚７頭中５頭はＳ９／S39／S188のファージ型で，残り１頭と死亡豚では両ファージ型菌が同時に検出された。また，健康な母豚の乳頭から分離された菌株も，この２つのファージ型を示した。このことより，今回の滲出性表皮炎にはこの２菌型が関与していたことが示唆された。

６．分離株18株の３濃度ディスク法による薬剤感受性は，全株がPC，PcA，PcM，SPM，LCM，CM，TC，KM，GMおよびCERに高度の感受性を示した。

７．発症豚に対し，アルコール，グリセリン，クレゾール混合液を全身に塗布して治療を試みたところ，軽症例では，症状は漸次軽減した。

本論文の要旨は，1984年４月，第97回日本獣医学会において発表した。

文　献

1）AMTSBERG, G. : *Berl. Muench. Tieraerztl. Wochenschr.*, **91**, 201－206, 1978.

2）AMTSBERG, G. : *Dtsch. Tieraerztl. Wochenschr.*, **85**, 433－438, 1978.

3）AMTSBERG, G. : *Zentralbl. Veterinaermed.*, B **26**, 137－152, 1979.

4）AMTSBERG, G. and S. HAZEM : *Berl. Tieraerztl. Wochenschr.*, **91**, 299－301, 1978.

5）DEVRIESE, L. A. : *Ann. Rech. vētēr.*, **7**, 65－74, 1976.

6）DEVRIESE, L. A. : *Vlaams Diergeneeskundig Tijdschrift.*, Jg. **45**, 143－144, 1977.

7）DEVRIESE, L.A.: *Am. J.Vet.Res.*, **38**, 787－792, 1977.

Plate 1



Plate 2

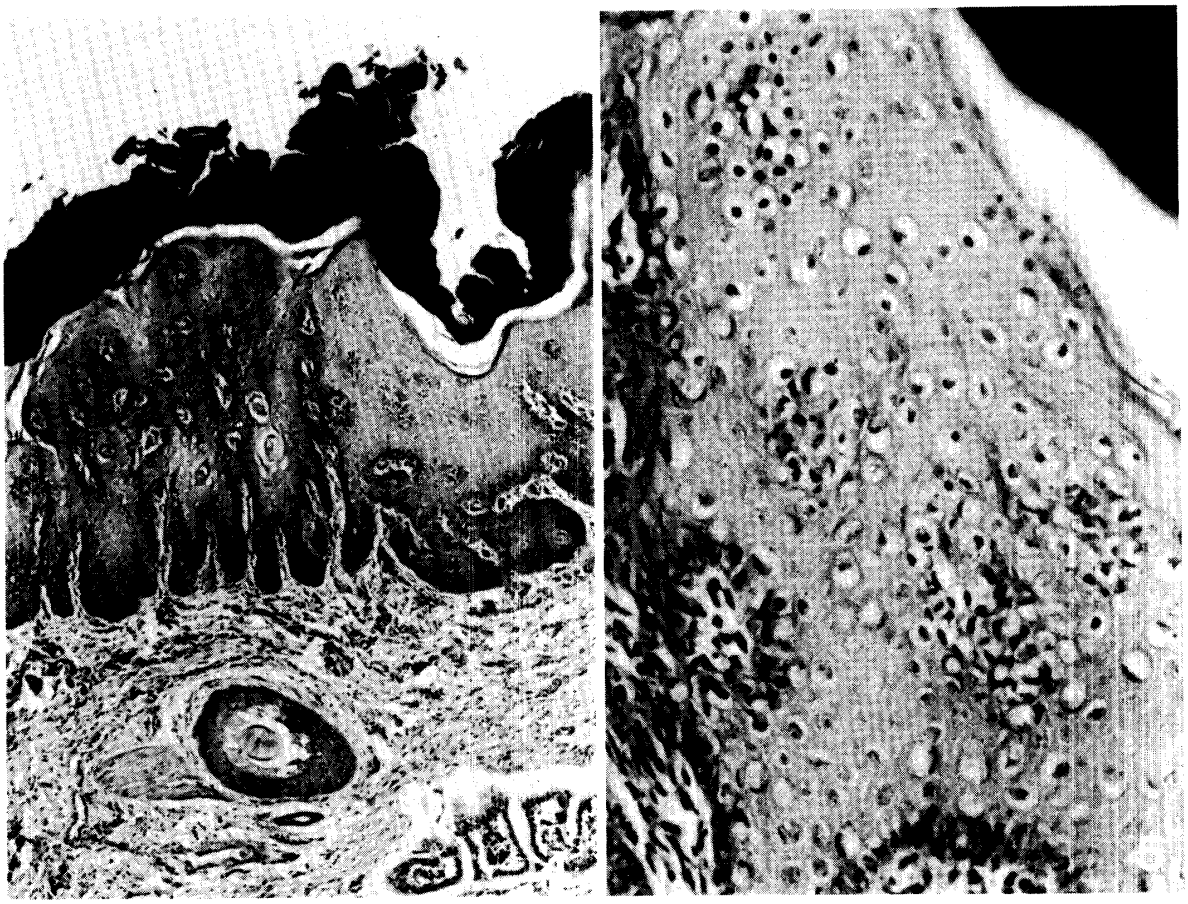

8) DEVRIESE, L.A., V.HÁJEK, P. OEDING, S. A. MEYER and K.H. SCHLEIFER : *Int. J. Syst. Bacteriol.*, **28**, 482−490, 1978.
9) HUNTER, J.N., J.N.TODD and M. LARKIN: *Br. Vet. J.*, **126**, 225 − 229, 1970.
10) JONES, L.D. : *Am. J. Vet. Res.*, **17**, 179 −193, 1956.
11) JONES, L.D. : *Vet. Med.*, **56**, 95−103, 1961.
12) KAWANO, J., A. SHIMIZU and S. KIMURA : *Am. J. Vet. Res.*, **44**, 1476−1479, 1983.
13) LACHICA, R.V.F., C. GENIGEORGIS and P. D. HOEPRICH: *Appl. Microbiol.*, **21**, 585−587, 1971.
14) L'ECUYER, C.: *Can. J. Comp. Med. Vet. Sci.*, **30**, 9 −16, 1966.
15) L'ECUYER, C. and K. Jericho : *Can. J. Comp. Med. Vet. Sci.*, **30**, 94 − 101, 1966.
16) MEBUS, C.A., N.R. UNDERDAHL and M. J. TWIEHAUS : *Pathol. Vet.*, **5**, 146 − 163, 1968.
17) 中野渡まつ子・小山　純・山崎憲久・小山弘之・吉川博康・吉川　堯・斎藤　博：第96回日本獣医学会講演要旨，130，1983.
18) 尾田　進・玉木直彦・千葉賢保・佐々木英治・田中英男：獣畜新報，No.**426**，739−743，1966.
19) SHIMIZU, A. : *Am. J. Vet. Res.*, **38**, 1601 − 1605, 1977.
20) SOMPOLINSKY, D. : *Schweiz. Arch. Tierheilkd.*, **95**, 302−309, 1953.
21) 田原　健・長谷　学・手塚博愛・永徳正裕・鶴留棟・古川重義：第93回日本獣医学会講演要旨，115，1982.
22) 渡部孝義・加藤二郎・野崎卓助・景浦忠徳・真鍋義久：日獣会誌，**29**，217−220，1976.
23) 矢口長彦・井野寿磨・宇田川公章・菅原茂美・小林芳次：獣畜新報，No.**742**，263−267，1983.

Explanation of plates

Plate 1

Fig. 1. Acute generalized exudative epidermitis in a dead newborn pig (No. 1) (died 6 days after the onset of the disease).

Fig. 2. Dark brownish sticky exudate on the auricular skin of No. 1.

Fig. 3. The abdominal skin of No. 1 is covered with brown exudate and scabs. Ulceration is partly seen.

Plate 2

Fig. 4. Parakeratosis, exudation and accumulation of cellular debris including coccoid organisms on the epidermal surface, and acanthosis in the epidermis of the abdominal skin in No. 1. H−E stain, × 68.

Fig. 5. Higher manification of the part of Fig. 4. Vacuolar degeneration of the prickle cells. H−E stain, × 300.

Fig. 6. Necrosis and desquamation of epidermal cells, and infiltration of histiocytic and neutrophilic cell in the dermis of the abdominal skin in No. 1. H−E stain, × 150.