Kobe University Repository : Kernel

PDF issue: 2025-06-23

ヒト大腸癌におけるエクト型酵素E-NPP3の発現についての検討

新丸, 博志

(Citation)
神戸大学医学部紀要,62(3/4):159-165

(Issue Date)
2002-03

(Resource Type)
departmental bulletin paper

(Version)
Version of Record

(URL)
https://hdl.handle.net/20.500.14094/00317243

ヒト大腸癌におけるエクト型酵素 E-NPP3 の発現についての検討

新 丸 博 志

神戸大学大学院医学系研究科応用分子医学講座消化器外科学
（指導：黒田　嘉和教授）
連絡先：新丸　博志
神戸大学大学院医学系研究科応用分子医学講座消化器外科学
650-0017　神戸市中央区楠町 7-5-2
Tel：078-382-5111,　Fax：078-382-5939

（平成14年2月1日受付）

要　約

エクト型酵素である E-NPP は生体内さまざまな部位に存在し，脱リン酸化に関与する。E-NPP には3つの蛋白質ファミリーが存在するが，その生体内での分布や働きについては十分にはわかっていない。

近年，E-NPP3 はさまざまな細胞や腫瘍に存在するとともに，その発現が腫瘍浸潤能と関係していることが明らかになってきた。今回我々はヒトの大腸癌における E-NPP3 の発現および局在について検討した。

免疫組織学的には，E-NPP3 は正常大腸組織にはわずかな発現を認めるのみであったが腫瘍細胞では管腔側から基底膜側にかけて強い発現を認め，細胞内における局在の差は見られなかった。癌の進行度別である Dukes 分類別に発現を検討したが，有意差は見られなかった。またウエスタンブロットでは進行大腸癌では血清中にも E-NPP3 の高発現を認めたことから，E-NPP3 が大腸癌の発癌に関与しているとともに，血中の E-NPP3 が大腸癌の腫瘍マーカーとなる可能性が示唆された。

緒　言

エクト型 NPP (e-nucleotide pyrophosphatase/phospho-diesterase I) は PPi 活性を示し，ATP, NAD, Nucleotide sugar などのリン酸ジエステル結合の加水分解に関与する酵素である[1]。NPP は2型膜貫通蛋白質の一つであり，肝臓，小腸，腎臓を中心に生体に広く分布している[2]。

E-NPP には3つの蛋白質ファミリー（E-NPP1, -2, -3）が存在する[3)4)]。E-NPP1 は形質細胞膜上に存在する糖蛋白 PC-1 として発見され[5),6)]，その後腎臓や肝臓，血管など種々の臓器に発現していることが報告された[7]。E-NPP1 は2型糖尿病におけるインスリン抵抗性と関係していることが報告されてきたが[8),9)]，最近では後縦靱帯骨化症の原因遺伝子であることが同定され[10]，骨化の制御分子として機能していることが解明された[11]。E-NPP2 は PDNP2（PD-Iα）としてラット脳からクローニングされた[12]。E-NPP2 は網膜色素細胞，脈絡叢上皮細胞，乏突起膠細胞に分布し，腫瘍細胞走化性促進活性を有することが分かっている[13)14)]。これに対して E-NPP3 はラット脳から gp 130^{RB13-6}としてクローニングされ，神経膠細胞の分化や腫瘍浸潤能に関与することが報告されている[15)16)]。E-NPP3 は肝細胞の基底膜側や膵臓の腺房細胞の管腔側など，さまざまな臓器に局在することが分かっている[17]。最近では大腸癌細胞株にも存在することが報告され，我々はその臨床的応用を検討するため，ヒト大腸癌におけるその発現と局在について検討した。

方　法

【大腸癌症例】

標本は神戸大学医学部附属病院で外科切除を施行された大腸癌患者106例（Dukes A；32例，Dukes B；42例，Dukes C；32例）の切除標本を使用した。組織は切除後すぐに腫瘍部，非腫瘍部に分けて液体窒素で凍結し Western blot に用いた。また同時に通常の中性ホルマリンに固定し，免疫組織染色に使用した。

さらに，大腸癌患者血清中の E-NPP3 の発現を検討するため，同意を得られた手術前患者から採血を行い Western blot に使用した。

キーワード：E-NPP, 大腸癌，Dukes 分類，免疫組織染色，ウエスタンブロット

【免疫組織染色】

免疫染色にはホルマリン固定，パラフィン包埋された標本を4μmに薄切した切片を用いた。キシレンにて脱パラフィンした後，エタノールにて脱水，風乾した。さらに3％過酸化水素にて内因性ペルオキシダーセをブロックした。免疫染色はラットポリクローナル抗E-NPP3抗体と1時間室温でインキュベートした後Large Value DAKO LSAB Kit（ダコ社）を用いて行った。結果の判定は陰性（－），弱陽性（＋），強陽性（＋＋）に分けて評価した。

【Western blotting】

凍結された標本をライシスバッファーで可溶化した後3000回転で5分間遠心し，上清を回収した。Bradford Assayにより蛋白定量した後，各標本より30μgずつ使用した。血清についても同様に蛋白定量し，濃度調整を行った後30μgずつ使用した。10％ポリアクリルアミドゲルを用いてSDS蛋白電気泳動を行い，ニトロセルロース膜（Hybond ECL，アマシャム社）上に転写した。5％スキムミルクで60分間ブロッキングを行った後，抗ヒトポリクローナルE-NPP3抗体を用いて4℃で1晩反応させた。enhanced chemiluminescence western blotting detection system（アマシャム社）を用いて増感させた後，X線フィルム（Hyperfilm-ECL，アマシャム）に可視化した。

結　果

【Western blotting法によるE-NPP3蛋白の発現】

ヒト大腸癌におけるE-NPP3蛋白の発現を確認するために，ヒトE-NPP3に対するモノクローナル抗体を用いてWestern blottingを行った。外科的に切除された大腸癌患者の癌部および非癌部より蛋白を抽出し，各蛋白30μgを10％ポリアクルアミドゲル上に電気泳動した。大腸癌組織では130kDaの一本鎖E-NPP3蛋白を認め，いずれの症例においてもその発現は非癌部に比べて癌部に強い傾向が認められた（図1）。分化度による発現の差を検討するために，分化度の異なる3例の腫瘍組織を用いた；高分化型腺癌（図1:lane 1, 2），中分化型腺癌（図1:lane 3, 4），低分化型腺癌（図1:lane 5, 6）が，分化度別による発現の有意な差は見られなかった。

【大腸癌組織におけるE-NPP3発現の局在】

ヒト大腸癌組織におけるE-NPP3の局在を検討するため，外科的に切除された大腸癌組織を用いてE-NPP3の免疫染色を行った。検討した106例のうち102例（96％）において腫瘍細胞での発現が認められ，うち55例は強発現であった。Dukes分類による各進行度別では，Stage A（31/32;97％），Stage B（41/42;95％），Stage C（31/32;97％）と各進行度別での発現率に明らかな差は認めなかった。Dukes分類別に見た強発現の割合も有意な差を認めなかった(Stage A 18/30; 60%, Stage B 23/38; 61%, Stage C 14/30;47%)(表1)。

表1.【免疫染色】

	(＋＋)	(＋)	(－)
Dukes' A	18/32	12/32	1/32
Dukes' B	23/42	15/42	2/42
Dukes' C	14/32	16/32	1/32

(＋＋)：強陽性，(＋)：弱陽性，(－)：陰性

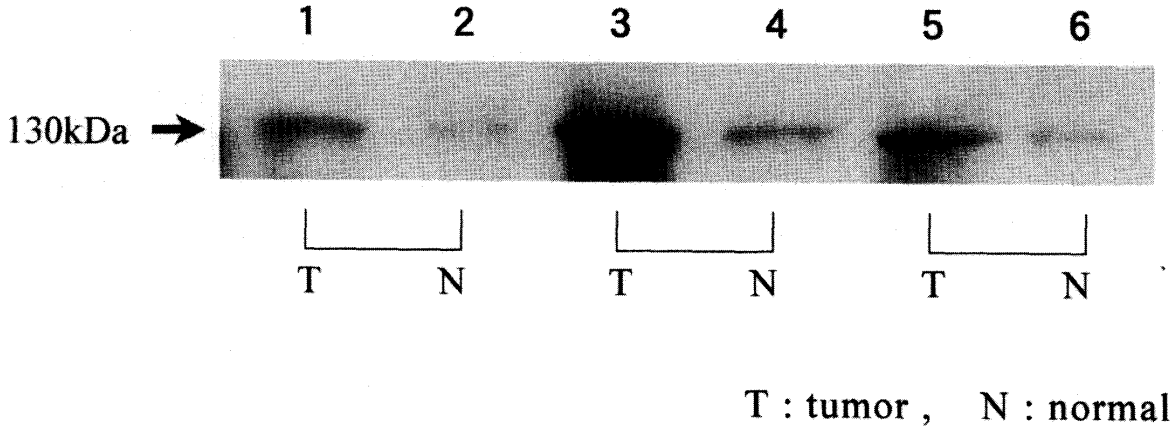

【図1】Western blotによる大腸癌組織中のE-NPP3の発現
lane 1,2；高分化腺癌，lane 3,4；中分化腺癌，lane 5,6；低分化腺癌
E-NPP3は各分化度の大腸癌組織において正常組織に比べて高発現していた

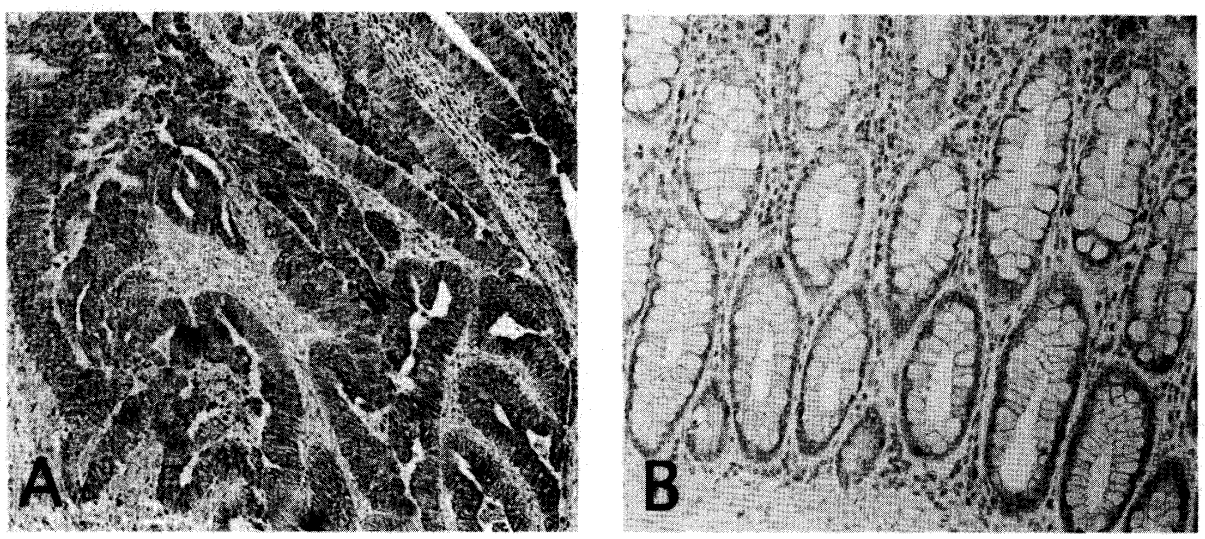

【図2】大腸癌組織での E-NPP3 の局在を検討した。
A：大腸癌組織，B：正常大腸粘膜組織
癌組織の細胞膜および細胞質内での E-NPP3の強発現を認めた

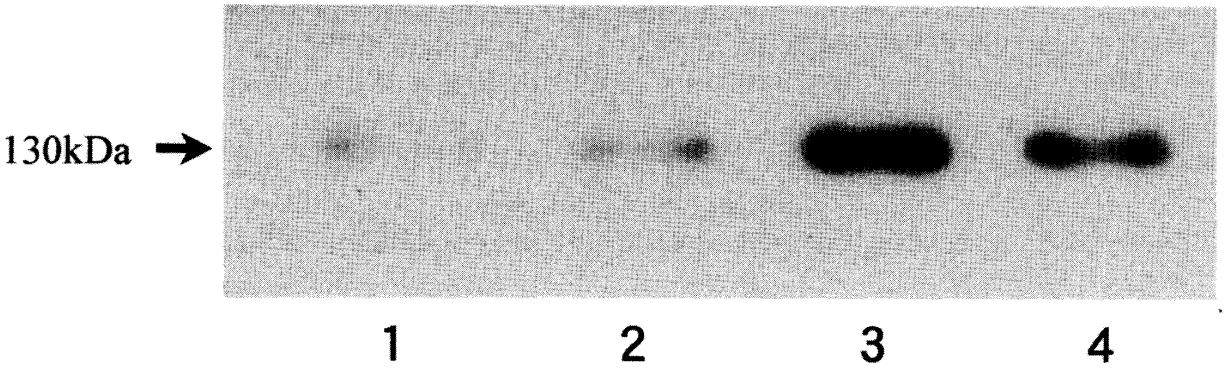

【図3】Western blot による大腸癌患者血清中の E-NPP3 の発現
lane 1,2；健常者血清，lane 3,4；大腸癌患者血清
E-NPP3 は健常者に比べ大腸癌患者血清に強発現していた

腫瘍細胞においては，E-NPP3 は細胞膜および細胞質内に発現を認め，またいずれも腫瘍の浸潤部に強い発現を認めた（図2）。非癌部の正常大腸組織では，E-NPP3 はほぼ陰性であった。なお大腸癌の進行度および腫瘍の分化度による E-NPP3 の発現に明らかな差は見られなかった。

【大腸癌患者血清中の E-NPP3 発現】

切除手術前の大腸癌患者血清中の E-NPP3 についても併せて検討した。Western blotting 法では，健常人においても130kDa の弱い E-NPP3 蛋白を確認したが，大腸癌患者ではいずれもその発現の亢進を認めた（図3）。

考　察

E-NPP3 は 1995 年に Diessler らによって rat glioma differentiation antigen; gp130^{RB13-6} としてクローニングされた[15]。現在では1998年に Maurice らによりラット肝臓からクローニングした basolateral surface of hepatocyte-specific antigen; B10が同一の分子であることがわかっている[18]。

グリオーマ細胞における検討から，E-NPP3 の強制発現により強い浸潤能を獲得することが分かっており[16]，われわれは大腸癌においても浸潤能との関連を検討した。大腸癌ではその進行により浸潤傾向が増強するため[19]，我々は Dukes 分類に基づいて大腸癌の進行度と E-NPP3 の発現検討も併せて行った。管腔を形成する腺癌細胞では E-NPP3 は強い発現を認め，ウエスタンブロットでもそれは確認された。しかし Dukes 分類別での有意差は認めず，明らかには浸潤能との関連は示されなかった。すなわち Dukes A の

弱い浸潤能の組織にも高い発現を示すことから，腫瘍の発癌過程そのものに関係するのではないかと考えられた。

E-NPP3は極性をもつ細胞内の局在とも深い関連をもち，肝細胞では胆管腔側に，また腸管では成熟した腸管細胞にはほとんど発現を認めないが小腸および十二指腸の刷子縁に強い発現をもつとされている[19]。われわれは大腸においても発現検討を行ったが，これまでの報告と同様に正常大腸組織では腸管細胞にはほとんど発現を認めなかった。大腸癌においてE-NPP3は大腸癌細胞株であるMDCK細胞とCaco-2細胞にもその発現が示されているが，その局在は細胞内輸送によって基底膜側から管腔側へ移動することが分かっている[17]。このため我々はヒト大腸癌においてもその発現の局在についてあわせて検討した。浸潤傾向を示す進行大腸癌では高率にその発現が亢進していたが，その細胞内局在はび慢性であった。基本的にE-NPP3は基底膜側で産生され管腔側に移動することから，過剰に産生されたE-NPP3が基底膜側に留まらずに管腔側へも移動し，免疫組織学的にはどちらの側にも捕えられたのではないかと考えられた。

E-NPP3は組織中とともに血清や胆汁などにも分泌されて存在することがわかっている。特に胆管結紮ラットや胆管癌を自然発症するLEC (Long-Evans Cinnamon) ラットではその血中蛋白量が増加しており，胆管癌マーカーとしての応用が示唆されている[18]。我々はヒト大腸癌患者血清においてもその発現を検討した。ウエスタンブロットではその発現は対象群に比べて亢進しており，血中におけるE-NPP3は大腸癌マーカーとしての可能性も示された。組織での結果と同様にDukes分類別での発現の差は見られなかった。ラットでは血清中のE-NPP3は125KDaと組織中の130 kDa E-NPP3よりもやや小さな蛋白であることが分かっており，細胞膜からcleaveされた分泌型であることが推測されている[18]。我々の検討では，血清中E-NPP3は130kDaと組織中の蛋白と同じであった。ラットとヒトの種の違いによることも考えられるが，今後の検討が必要である。

E-NPP3は腫瘍の浸潤能との関連は示されているがその詳細なメカニズムは解明されておらず，また発癌過程や癌の進達度との関連はわかっていない。今回の検討では，E-NPP3は大腸癌の進行度とは関連なく発現を認め，細胞の悪性転化そのものに関連していることが推測された。E-NPP3は腫瘍以外にも様々な疾患と関連があり，ヒト動脈平滑筋細胞にも強い発現が見られ，この発現低下によって全身動脈の石灰化がおこる特発性乳児動脈石灰化症 (Idiopathic infantile artery calcification; IIAC) の原因遺伝子であることが明らかになっている。またE-NPP3に対するモノクローナル抗体97A6が活性化好塩基球を認識するマーカーとして有用との報告もある[21)22)]。今後は大腸癌における腫瘍マーカーとしての臨床応用も期待され，さらなる応用が可能と考えられた。

謝　辞

稿を終えるにあたり，御指導，御校閲を賜りました神戸大学外科病理学講座の伊東宏教授と林祥剛助教授に深謝いたします。また，本研究において直接御指導いただきました佐野公彦博士と矢野嘉彦先生に感謝いたします。

文　献

[1] Touster, O., Aronson, N.N. Jr., Dulaney, J.T., Hendrickson, H.: Isolation of rat liver plasma membranes. Use of nucleotide pyrophosphatase and phosphodiesterase I as marker enzymes. J Cell Biol. 47: 604-618, 1970.

[2] Haugen, H,F., Skrede, S.: Nucleotide pyrophosphatease and phosphodiesterase I. Organ distribution and activities in body fluids. Clin Chem. 23: 1531-1537, 1977.

[3] Bollen, M., Gijbers, R., Ceulemans. H., Stalmans, W., and Stefan, C.: Nucleotide Pyrophosphatases/Phosphodiesterases on the Move. Critical Reviews in Biochemistry and Molecular Biology. 35: 393-432, 2000.

[4] Gijsbers, R., Ceulemans, H., Stalmans, W., Bollen, M.: Structural and catalytic similarities between nucleotide pyrophosphatases/phosphodiesterases and alkaline phosphatases. J Biol Chem. 276: 1361-1368, 2001.

[5] Takahashi, T., Old, L.J., Boyse, E.A.: Surface alloantigens of plasma cells. J Exp Med. 131: 1325-1341, 1970.

[6] Rebbe, N.F., Tong, B.D., Finley, E.M., Hickman, S.: Identification of nucleotide pyrophosphatase/alkaline phosphodiesterase I activity associated with the mouse plasma cell differentiation antigen PC-1. Proc Natl Acad Sci USA. 15: 5192-5196, 1991.

[7] Goding, J.W., Terkeltaub, R., Maurice, M., Deterre, P., Sali, A., Belli, S.: Ecto-

phosphodiesterase/pyrophosphatase of lymphocytes and non-lymphoid cells:structure and function of the PC-1 family. Immunological Reviews. 161: 11-26, 1998.

[8] Maddux, B.A., Sbraccia, P., Kumakura, S., Sasson, S., Youngren, J., Fisher, A., Spencer, S., Gruppe, A., Henzel, W., Stewart, T.A., Reaven, G.M., Goldfine, I.D.: Membrane glycoprotein PC-1 and insulin resistance in non-insulin dependent diabetes mellitus. Nature. 373: 448-451, 1995.

[9] Stefan, C., Wera, S., Stalmans, W., Bollen, M.: The inhibition of the insulin receptor by the membrane protein PC-1 is not specific and results from the hydrolysis of ATP. Diabetes. 45: 980-983, 1996.

[10] Okawa, A., Nakamura, I., Goto, S. Moriya, H., Nakamura, Y., Ikegawa, S.: Mutation in Npps in a mouse model of ossification of the posterior longitudinal ligament of the spine. Nature Genet. 19: 271-273, 1998.

[11] Johnson, K., Hashimoto, S., Lotz, M., Pritzker, K., Goding, J., Terkeltaub, R.: Up-regulated expression of the phosphodiesterase nucleotide pyrophosphatase family member PC-1 is a marker and pathogenic factor for knee meniscal cartilage matrix calcification. Arthritis Rheum. 44: 1071-1081, 2001.

[12] Narita, M., Goji, J., Nakamura, H., and Sano, K.: Molecular Cloning, Expression, and Localization of a Brain-specific Phosphodiesterase I/Nucleotide Pyrophosphatase (PD-I β) from Rat Brain. J Biol Chem. 269: 28235-28242, 1994.

[13] Kawagoe, H., Stracke, M.L., Nakamura, H., Sano, K.: Expression and Transcriptional Regulation of the PD-Iβ/Autotaxin Gene in Neuroblastoma. Cancer Research 57:2516-2521, 1997.

[14] Stracke, M.L., Krutzsch, H.C., Unsworth, E.J., Arestad, A., Cioce, V., Schiffmann, E., Liotta, L.A.: Identification, purification, and partial sequence analysis of autotaxin, a novel motility-stimulating protein. J Biol Chem. 267: 2524-2529, 1992.

[15] Deissler, H., Lottspeich, F., Bruyneel, E., and Rajewsky, M.F.: Affinity Purification and cDNA Cloning of Rat Neural Differentiation and Tumor Cell Surface Antigen gp130^{RB13-6} Reveals relationship to Human and Murine PC-1. J Biol Chem 270 (17): 9849-9855, 1995.

[16] Deissler, H., Blass-Kampmann, S., Bruyneel, E., Mareel, M., and Rajewsky, M.F.: Neural cell surface differentiation antigen gp130^{RB13-6} induces fibloblasts and glioma cells to express astroglial proteins and invasive properties. J FASEB 13: 657-666, 1999.

[17] Meerson, N.R., Bello, V., Delaunay, J.L., Slimane, T.A., Delautier, D., Lenoir, C., Trugnan, G., Maurice, M.: Intracellular traffic of the ecto-nucreotide pyrophosphatase/phosphodiesterase NPP3 to the apical plasma membrane of MDCK and Caco-2 cells: apical targeting occurs in the absence of N-glycosylation. J Cell Science. 113: 4193-4202, 2000.

[18] Meerson, N.R., Delautier. D., Durand-Schneider, A.M., Moreau, A., Schilsky, M.L., Sternlieb, I., Feldmann, G., and Maurice. M.: Identification of B10, an Alkaline Phosphodiesterase of the Apical Plasma membrane of Hepatocytes and Biliary Cells, in Rar Serum: Increased Levels Following Bile Duct Ligation and During the Development of Cholangiocarcinoma. Hepatology. 27: 563- 568, 1998.

[19] Astler, V.B., Coller, F.A.: The prognostic significance of direct extension of carcinoma of colon and rectum. Ann Surg.139: 846-850, 1954.

[20] Scott, L.J., Delautier, D., Meerson, N.R., Trugnan, G., Goding, J.W., and Maurice, M.: Biochemical and Molecular Identification of Distinct Forms of Alkaline Phosphodiesterase I Expressied on the Apical and Basolateral Plasma Membrane Surfaces of Rat Hepatocytes. Hepatology. 25: 995-1002, 1997.

[21] Buhring, H.J., Simmons, P.J., Pudney, M., Muller, R., Jarrossay, D., Agthoven, A., Willheim, M., Brugger, W., Valent, P., Kanz, L.: The monoclonal antibody 97A6 defines a novel surface antigen expressed on human basophils and their multipotent and unipotent progenitors. Blood. 94: 2343-2356, 1999.

[22] Buhring, H.J., Seiffert, M., Giesert, C.,

Marxer, A., Kanz, L., Valent, O., Sano, K.: The basophil activation marker defined by antibody 97A6 is identical to the ectonucleotide pyrophosphatase/phosphodiesterase 3. Blood. 97: 3303-3305, 2001.

Studies in Expression of E-NPP3 in human colon carcinoma

Hiroshi Shinmaru

Deprartment of Gastroenterological Surgery, Kobe University School of Medicine
(Director : Prof. Yoshikazu Kuroda)

ABSTRACT

Ecto-nucleotide pyrophosphase/phosphodiesterase-1 enzyme (E-NPP) is ine of type Ⅱ transmembrane proteins, and cleaves phosphodiester and phosphosulfate bonds of a variety of substrates including deoxynucleotides. NAD, and nucleotide sugars. Mammalian E-NPP consists of three closely related family proteins: E-NPP1 (PC-1), E-NPP2 (PDNP2/PD-1 α/autotaxin), and E-NPP3 (CD203c/PDNP3/PD-1 β /B10/gp130^{RB13-6}), and they express in different cell types or in different localization even in a same cell. E-NPP3 is reported to be associated with malignant subversion and invasive properties.In this study, we investigated the expression and localization of E-NPP3 in human colon carcinomas. E-NPP3 was strongly expressed in cancer tissues by western blot analysis. Immunohistochemically E-NPP3 was expressed not only in the apical but also in the basolateral plasma membranes of cancer cells. We had no prominent pattern of intracellular localization. There was no relationship between clinical stage and E-NPP3 expression. Western blot analysis also revealed the strong expression of E-NPP3 in the serum of colon carcinoma patient. It was suggested that E-NPP3 was associated with carcinogenesis of human colon cancer and serum E-NPP3 might be a possible tumor marker as colon carcinomas.