Kobe University Repository : Kernel

PDF issue: 2025-12-04

Diversity and Determinants of the Sigmoid Septum and its Impact on Morphology of the Outflow Tract as Revealed Using Cardiac Computed Tomography

津田，大輔

(Degree)
博士（医学）
(Date of Degree)
2023-03-25
(Resource Type)
doctoral thesis
(Report Number)
甲第8683号
(URL)
https://hdl.handle.net/20.500.14094/0100485867

※ 当コンテンツは神戸大学の学術成果です。無断複製・不正使用等を禁じます。著作権法で認められている範囲内で、適切にご利用ください。

学位論文の内容要旨

Diversity and Determinants of the Sigmoid Septum and its Impact on Morphology of the Outflow Tract as Revealed Using Cardiac Computed Tomography

心臓CTを用いたS字状中隔の多様性および

左室流出路の形態への影響に関する検討

神戸大学大学院医学研究科医科学専攻
内科学講座　循環器内科学分野
指導教員：平田　健一　教授

津田　大輔

【背景】

近年、循環器疾患におけるカテーテルインターベンションは目覚ましい進歩を遂げており、特に、経カテーテル的大動脈弁置換術（TAVR)や経皮的大動脈弁バルン拡張術など重症大動脈弁狭窄症に対する治療を行う機会が増えてきている。人工弁やバルンを大動脈弁内で拡張する際、心室中隔基部の構造的な変化であるS字状中隔が原因となり、適切な位置でのバルンや弁の拡張が困難となることがある。このような合併症を防ぐためにも、インターベンション前にX線コンピュータ断層撮影（CT）などの画像検査により、S字状中隔の形態的な評価を行うことは重要である。S字状中隔は膜性中隔を支える基部内側中隔と右冠動脈洞を支える前上方中隔を含む解剖学的構造物で、心臓の加齢性変化であると考えられている。S字状中隔の確立された定義は存在せず、その三次元的な構造や左室流出路との関連についても十分に評価されていない。今回、我々は、心臓CT画像を用いてS字状中隔の形態を三次元的に評価し、その多様性と左室流出路の形態への影響を評価した。

【方法】

2017年6月から2019年1月までに神戸大学医学部附属病院で心臓CT検査を施行した患者のうち、以下の除外基準を有さない正常冠動脈を有する患者を対象とした。除外基準は、虚血性心疾患の患者、心筋症の患者、先天性心疾患の患者、中等度から重度弁膜症の患者、重度のアーチファクトのため計測不能と判定された患者とした。画像解析にはZiostation2（Version 2.4.2.3, ザイオソフト株式会社、東京)を使用した。

心臓CT画像の多断面再構成像を用いて、基部側心室中隔におけるS字状中隔を多面的に評価するため、その角度と面積狭窄率を評価した。基部側心室中隔の前上方に焦点を当てた二次元画像を描出し、大動脈弁の最下点を結ぶ断面（仮想弁輪、図1黒点線）と中隔隆起への接線（図１黒線)の角度をAntero-Superior Bulging Angleとして計測

し（図1上段)、膜性中隔を支えている基部内側中隔と膜性中隔がなす角度をMedial Bulging Angleとして計測した（図1下段)。左室流出路の最狭窄部の面積（図2白点線)を仮想弁輪の面積（図2黒点線)で除したものを左室流出路の面積狭窄率と定義した。最狭窄部は、Antero-Superior方向の中隔隆起が最も内腔に突出する部位とした（図2)。

さらに、大動脈と左室長軸の角度、大動脈の回転の程度、大動脈の傾斜、大動脈楔入深度の程度をそれぞれ計測した。大動脈と左室長軸との関係は標準的な三腔像で大動脈長軸（図3A:黒点線)と左室長軸（図3A:白実線)の成す角度をAortic-to-Left Ventricular Axial Angleとして計測した（図3A)。大動脈の回転角度は、Valsalva洞の高さで右線維三角の二等分線（図3B:白点線)と無冠尖と左右冠尖の間に位置するInterleaflet Triangleを二分する線分（図3B:黒点線)間の角度をRotation Angleとして計測した（図3B)。大動脈の傾斜は、左前斜位60°の角度から見て両側洞上行大動脈移行部を結ぶ線（図3C:白点線)に対する垂線（図3C:黒点線)を軸線とし、水平線（図3C:白実線)との成す角度をTilting Angleとして評価した（図3C)。大動脈の左室楔入の程度は、無冠動脈洞の最下点から心外膜下縁までの垂直距離（図3D:白矢印)をWedged Heightとして冠状断で計測した（図3D)。

【結果】

指定した期間内に心臓CT検査を施行した260人のうち、除外基準に当てはまる160人を除いた100人の患者を対象として解析を行った。平均年齢は67歳、女性が43%を占めた。Antero-Superior Bulging Angle、Medial Bulging Angle、Aortic-to-Left Ventricular Axial Angle、左室流出路の面積狭窄率はそれぞれ76±17°、166±27°、127±9°、1.0±0.2であった。Antero-Superior Bulging AngleとMedial Bulging Angleの相関を評価したところ、互いに有意な相関を示した（β = 0.5382,

R^2 = 0.2897, P <0.0001)。中隔隆起に関連する独立した形態学的予測因子を評価するため、重回帰分析を行った。Antero-Superior Bulging Angleは大動脈の時計方向の回転（β = -0.2176, P = 0.0375)、大動脈の深い楔入（β = 0.5018, P = 0.0065)と関連し、Medial Bulging Angleは大動脈の深い楔入（β = 0.8114, P = 0.0121)と関連していた。また左室流出路面積狭窄率の予測因子を評価するために行った重回帰分析ではAntero-Superior Bulging Angle（β = 0.0057, P <0.0001)、Medial Bulging Angle（β = 0.0018, P = 0.0067)が関連していた。一方でAortic-to-Left Ventricular Angle はAntero-Superior Bulging Angle、Medial Bulging Angleのいずれとも関連せず（各々、β = -0.0916, P = 0.6453、β = 0.3832, P = 0.2249）、さらに左室流出路面積狭窄率とも関連は認めなかった(β = 0.0009, P = 0.6797)。

【論考】

臨床の現場において、S字状中隔は広く認知されているにも関わらず、その具体的な定義や定量化の方法は定まっていない。これまで経胸壁心エコー図検査で用いられてきた基部側心室中隔の厚さや大動脈起始部と左心室ないし基部側心室中隔の角度では、S字状中隔の三次元的な解剖学的特徴は表現できない。今回、我々は左室流出路と大動脈起始部の三次元的な解剖学的特徴に着目して、心臓CT検査の画像所見を用いてS字状中隔を検討した。その結果、(1)中隔隆起には多様性があり二方向性に進展すること、(2)大動脈基部が左室に対して鋭角になること（Aortic-to-Left Ventricular Angleが小さくなること）は、左室流出路に向かう中隔隆起およびその左室流出路の狭窄とは無関係であること、(3) 中隔隆起と大動脈基部の時計方向の回転の間に関連があること、(4)大動脈の深い楔入が中隔隆起の主要な決定因子であることを明らかにした。

S字状中隔の本来の定義である「心室中隔の左心室腔側への明らかな隆起」は主観的かつ定性的なものである。我々はより客観的なアプローチで中隔隆起を評価す

るため、前上方中隔と基部内側中隔の二方向性に評価し、Antero-Superior Bulging AngleおよびMedial Bulging Angleの二つの角度を測定した。Antero-Superior Bulging AngleおよびMedial Bulging Angleは各々76±17°、166±27°という結果であり、中隔隆起は個体間である程度のばらつきがあることが判明した。またAntero-Superior Bulging AngleとMedial Bulging Angleは有意な相関を示し、中隔隆起が二方向性に進展している可能性が示唆された。

S字状中隔が左室流出路閉塞の原因となることがあるが、その主要因は未だ不明である。過去の報告では、Antero-Superior Bulging Angleが鋭角であることが左室流出路閉塞の一因となることが示唆されている。本研究においても、Antero-Superior Bulging Angleが左室流出路の面積狭窄率と良好な関連を示しており、過去の研究と一致する。一方、左室流出路の面積狭窄率は大動脈-左室軸間の角度（Aortic-to-Left Ventricular Angle）とは関連しなかった。一般的に経胸壁心エコー図検査で傍胸骨長軸像を用いてS字状中隔による左室流出路の面積狭窄率を予測するには、大動脈-左室軸間の角度（Aortic-to-Left Ventricular Angle）が使用されることが多い。Medial Bulging Angleは経胸壁心エコー図検査での評価が物理的に困難であることから、本研究の結果からは、S字中隔の程度を評価する際にはAntero-Superior Bulging Angleを使用することが妥当であると考える。また、Antero-Superior Bulging Angleの減少に伴い、僧帽弁およびAortic-Mitral Continuityは中隔隆起のより近くに位置するようになり、僧帽弁前尖の収縮期前方運動を誘発し、流出路閉塞を助長する可能性がある。このように、流出路狭窄の観点からもAntero-Superior Bulging Angleを評価することは重要と考える。

過去の研究において、S字状中隔の発生に関連する因子として年齢と高血圧が報告されているが、本研究の結果、中隔隆起と大動脈基部の時計方向の回転の間に有意な関連があることが示唆された。これらの結果は、Goorらが報告した大動脈基部の

回転と前上方の中隔隆起との関係と一致する。また、大動脈の深い楔入が、左室流出路狭小化に寄与し、二方向性中隔隆起の発生と独立して関連していることを明らかにした。加齢と限られた胸郭内での大動脈の伸長は、大動脈基部の時計方向の回転、傾き、大動脈の深い楔入、大動脈基部の拡張とも関連していることが過去の報告で示されている。大動脈基部のこれらの形態的変化が基部前壁中隔を下側壁方向に押し下げ、中隔隆起を機械的に悪化させ、最終的に左室流出路の圧縮変形を誘発する。したがって、S字状中隔は加齢に伴う生理学的かつ大動脈基部の楔入に関連した二次的な変化である可能性が高いと考える。また大動脈の深い楔入とともに、大動脈軸と左心室軸の角度がより鋭角になることで左室流出路に乱流を引き起こし、ずり応力を増大させ、局所的な肥大を引き起こし、左室流出路に向かう中隔隆起を助長する可能性がある。これらの機械的および流体力学的な影響が、S字状中隔の加齢に伴う発達に関連していることが示唆される。

本研究の臨床的な意義として、大動脈基部ならびに左室流出路に対するカテーテルインターベンションの治療戦略に生かすことができる可能性がある。経カテーテル的大動脈弁置換術において、S字状中隔の存在が手技後の完全房室ブロックや人工弁の浅い留置に伴う心室内側面にある左脚束枝の機械的損傷のリスクを高める可能性がある。また経皮的大動脈弁バルン拡張術では、S字状中隔にカテーテルが接触し円滑に左室流出路を通過しない場合がある。本研究で使用した様々な計測項目を用いて術前CTによるS字状中隔に関する解剖学的評価を加えることで、周術期合併症リスクの予測精度を向上できる可能性があり、将来性のある研究につながると考える。

【結論】

S字状中隔の形態は、二方向性の中隔基部の隆起によって規定されることが明らかとなった。この中隔隆起の原因として大動脈基部の深い楔入による基部中隔への物理的圧

迫が一因となる可能性が示唆された。

図1. Antero-Superior Bulging AngleおよびMedial Bulging Angleの計測方法

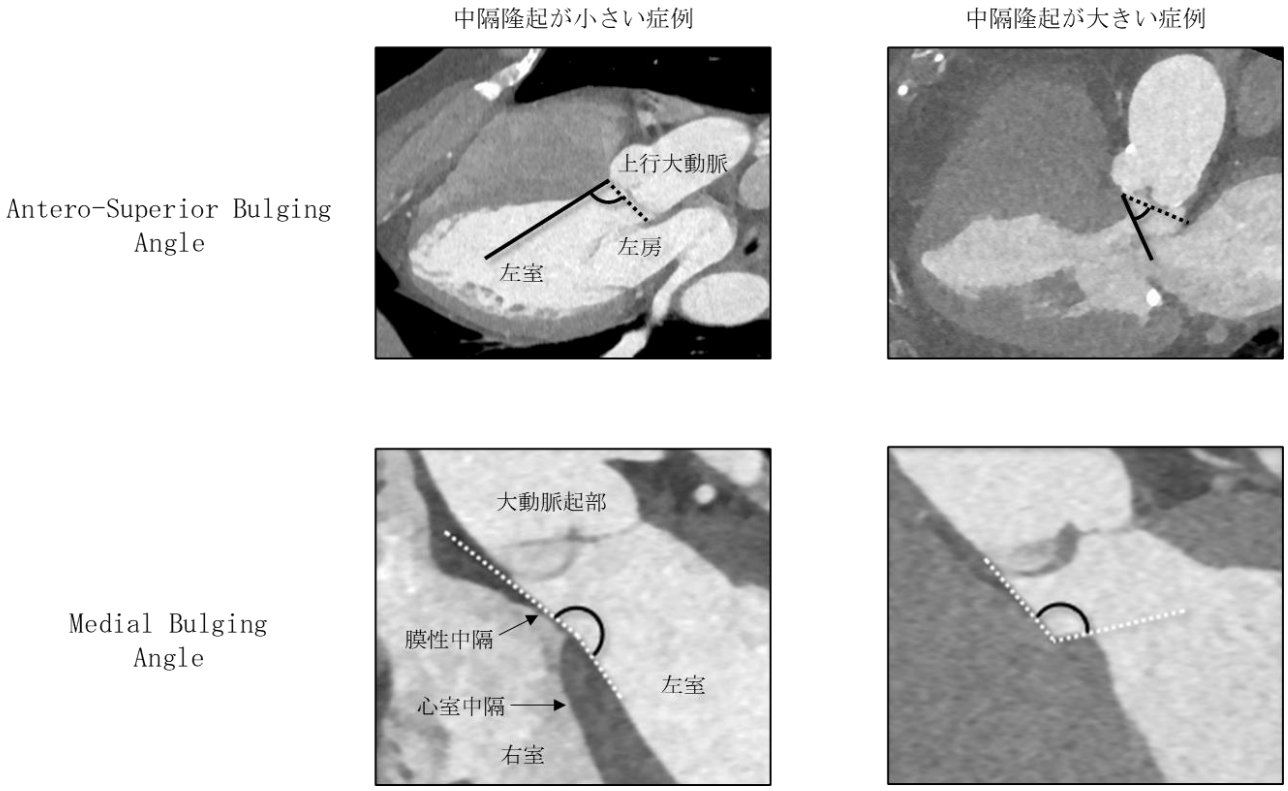

図2. 左室流出路の最狭窄部および仮想弁輪について

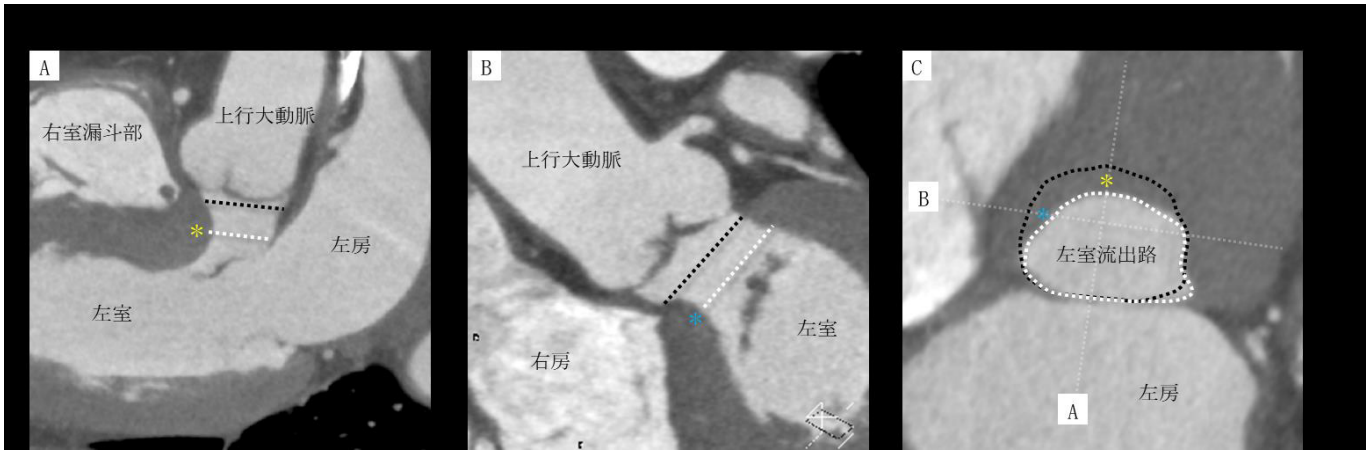

三腔像（A)、二腔像（B)、左室流出路の短軸像（C)における仮想弁輪の断面を黒点線、最狭窄部の断面を白点線でそれぞれ示す。

Antero-Superior方向の中隔隆起を黄色のasterisk 、Medial方向の中隔隆起を青色のasteriskで示す。

図3.Aortic-to-Left Ventricular Axial Angle, Rotation Angle, Anterior Tilting Angle, Wedged Heightの計測方法

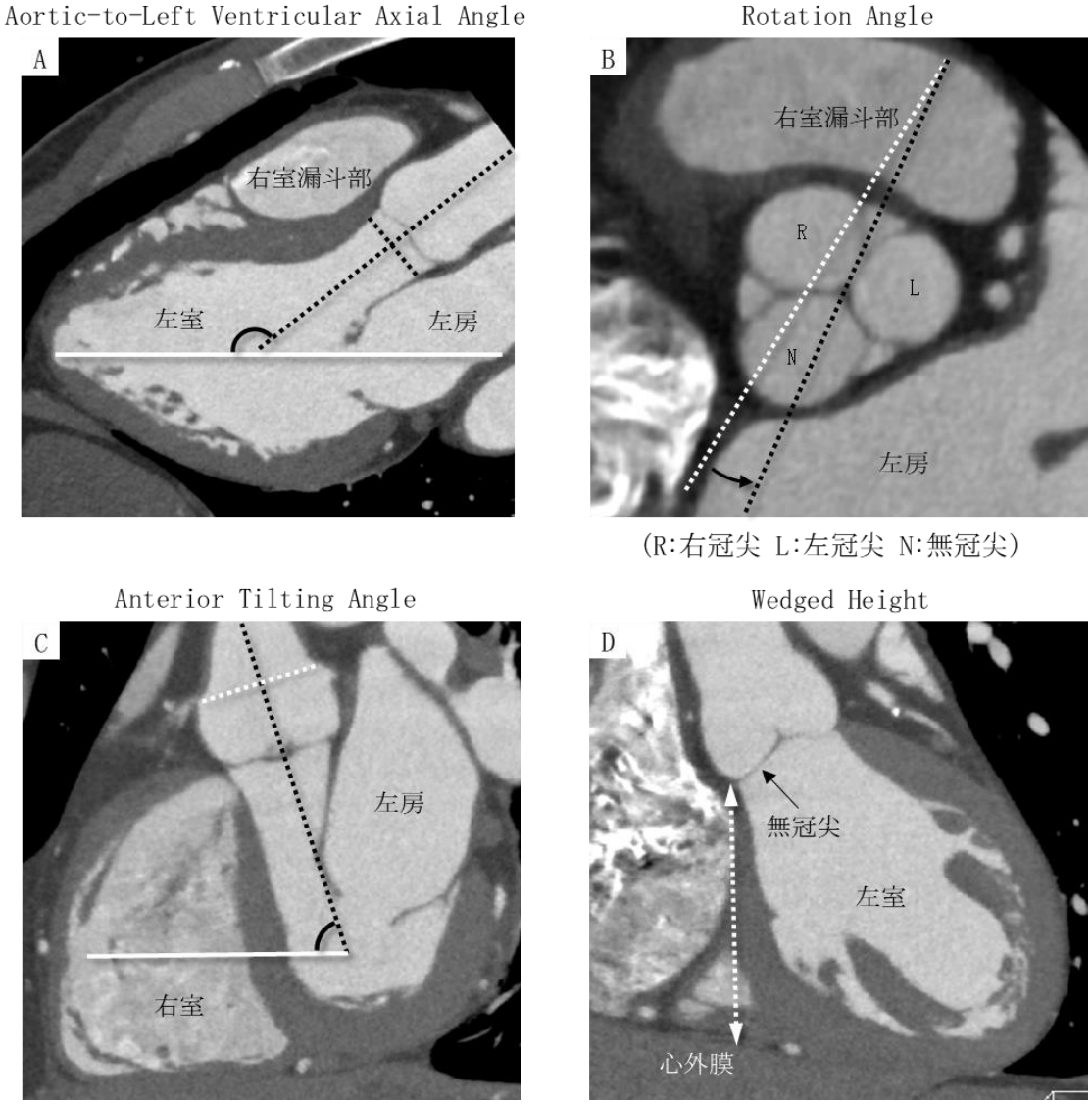

神戸大学大学院医学(系)研究科（博士課程）

論文審査の結果の要旨			
受付番号	甲　第3285号	氏　　名	津田　大輔
論文題目 Title of Dissertation	心臓 CT を用いた S 字状中隔の多様性および左室流出路の形態への影響に関する検討 Diversity and Determinants of the Sigmoid Septum and its Impact on Morphology of the Outflow Tract as Revealed Using Cardiac Computed Tomography		
審査委員 Examiner	主　　査 Chief Examiner 副　　査 Vice-examiner 副　　査 Vice-examiner	坂口一彦 村上卓道 岡田健次	

（要旨は１，０００字～２，０００字程度）

【背景】

人工弁やバルンを大動脈弁内で拡張する際、合併症を防ぐためにも、インターベンション前にCTなどの画像検査により、S字状中隔の形態的な評価を行うことは重要である。我々は、心臓CT画像を用いてS字状中隔の形態を三次元的に評価し、その多様性と左室流出路の形態への影響を評価した。

【方法】

2017年6月から2019年1月までに神戸大学医学部附属病院で心臓CT検査を施行した患者のうち、以下の除外基準を有さない正常冠動脈を有する患者を対象とした。画像解析にはZiostation2 (Version 2.4.2.3, ザイオソフト株式会社、東京)を使用した。

心臓CT画像の多断面再構成像を用いて、基部側心室中隔の前上方に焦点を当てた二次元画像を描出し、大動脈弁の最下点を結ぶ断面と中隔隆起への接線の角度をAntero-Superior Bulging Angleとして計測し、膜性中隔を支えている基部内側中隔と膜性中隔がなす角度をMedial Bulging Angleとして計測した。左室流出路の最狭窄部の面積を仮想弁輪の面積で除したものを左室流出路の面積狭窄率と定義した。最狭窄部は、Antero-Superior方向の中隔隆起が最も内腔に突出する部位とした。

さらに、大動脈と左室長軸との関係は標準的な三腔像で大動脈長軸と左室長軸の成す角度をAortic-to-Left Ventricular Axial Angleとして計測した。大動脈の回転角度は、Valsalva洞の高さで右線維三角の二等分線と無冠尖と左右冠尖の間に位置するInterleaflet Triangleを二分する線分間の角度をRotation Angleとして計測した。大動脈の傾斜は、左前斜位60°の角度から見て両側洞上行大動脈移行部を結ぶ線に対する垂線を軸線とし、水平線との成す角度をTilting Angleとして評価した。大動脈の左室楔入の程度は、無冠動脈洞の最下点から心外膜下縁までの垂直距離をWedged Heightとして冠状断で計測した。

【結果】

指定した期間内に心臓CT検査を施行した260人のうち、除外基準に当てはまる160人を除いた100人の患者を対象とした。平均年齢は67歳、女性が43%を占めた。Antero-Superior Bulging Angle、Medial Bulging Angle、Aortic-to-Left Ventricular Axial Angle、左室流出路の面積狭窄率はそれぞれ76±17°、166±27°、127±9°、1.0±0.2であった。Antero-Superior Bulging AngleとMedial Bulging Angleの相関を評価したところ、互いに有意な相関を示した（β = 0.5382, R^2 = 0.2897, P<0.0001）。中隔隆起に関連する独立した形態学的予測因子を評価するため、重回帰分析を行った。Antero-Superior Bulging Angleは大動脈の時計方向の回転（β = -0.2176, P = 0.0375）、大動脈の深い楔入（β = 0.5018, P = 0.0065）と関連し、Medial Bulging Angleは大動脈の深い楔入（β = 0.8114, P = 0.0121）と関連していた。また左室流出路面積狭窄率の予測因子を評価するために行った重回帰分析ではAntero-Superior Bulging Angle（β = 0.0057, P<0.0001）、Medial Bulging Angle（β = 0.0018, P = 0.0067）が関連していた。一方でAortic-to-Left Ventricular Angle はAntero-Superior Bulging Angle、Medial Bulging Angleのいずれとも関連せず（各々、β = -0.0916, P = 0.6453、β = 0.3832, P = 0.2249）、さらに左室流出路面積狭窄率とも関連は認めなかった（β = 0.0009, P = 0.6797）。

【結論】

S字状中隔の形態は、二方向性の中隔基部の隆起によって規定されることが明らかとなった。この中隔隆起の原因として大動脈基部の深い楔入による基部中隔への物理的圧迫が一因となる可能性が示唆された。

本研究はヒトにおけるＳ字状中隔について、新規の方法を用いて検討し、その成り立ち、影響を明らかにした点で重要な知見を得たものとして価値ある業績と考える。博士（医学）の学位を得る資格があると認める。