Kobe University Repository : Kernel

PDF issue: 2025-07-17

先天性食道閉鎖症術後の先天性食道狭窄症に対する食道食道吻合術の際にICG蛍光法による吻合部血流評価を行った1例

吉永，潤 ； 大片，祐一 ； 渡部，彩 ； 吉村，翔平 ； 植村，光太郎 ； 宮内，玄徳 ； 中谷，太一 ； 冨岡，雄一郎 ； 尾藤，祐子

(Citation)
日本小児外科学会雑誌,58(7):972-977

(Issue Date)
2022-12-20

(Resource Type)
journal article

(Version)
Version of Record

(Rights)
© 2022 特定非営利活動法人 日本小児外科学会
クリエイティブ・コモンズ［表示 - 非営利 - 継承 4.0 国際］

(URL)
https://hdl.handle.net/20.500.14094/0100489085

日小外会誌　第58巻７号　2022年12月，pp. 972–977
doi: 10.11164/jjsps.58.7_972

症例報告

先天性食道閉鎖症術後の先天性食道狭窄症に対する食道食道吻合術の際にICG蛍光法による吻合部血流評価を行った１例

吉永　　駿[1,2]，大片　祐一[1]，渡部　　彩[1]，吉村　翔平[1]，植村光太郎[1]，
宮内　玄徳[1,3]，中谷　太一[1,3]，冨岡雄一郎[1]，尾藤　祐子[1]

要　　旨

症例は１歳３か月男児．先天性食道閉鎖症（以下，EA）（Gross 分類 C 型）の根治術の際，下部食道における先天性食道狭窄症（以下，CES）の合併が疑われた．術後の哺乳と体重増加は良好であったが，離乳食を開始した生後７か月頃から頻回の嘔吐が出現し，超音波内視鏡検査の所見から気管原基迷入型の CES を疑った．１歳３か月時に先天性食道狭窄部切除および食道食道吻合術を行った．CES の吻合部にかかる緊張が強い所見であったため，食道吻合後に Indocyanine green（以下，ICG）蛍光法を用いて吻合部の血流評価を行い吻合部の血流が保たれていることを確認した．術後 CES の吻合部狭窄を認めたが内視鏡的バルーン拡張術により改善し，３歳となった現在，普通食を摂取し体重増加も良好である．EA 術後の CES 食道吻合における ICG 蛍光法を用いた吻合部血流評価に関して文献的考察を交えて報告する．

索引用語：先天性食道狭窄症，先天性食道閉鎖症，ICG 蛍光法

I　はじめに

先天性食道狭窄症（congenital esophageal stenosis 以下，CES）は罹患率が 25,000～50,000 人に１人と稀であるが，先天性食道閉鎖症（esophageal atresia 以下，EA）患児においては 15％と高率に合併する[1)–4)]．一般的に EA の縫合不全の主な危険因子として吻合部の血流障害や吻合時の緊張が挙げられているが，食道食道吻合時における血流および緊張の程度の客観的な評価方法は確立していない[5)–7)]．特に EA 根治術後の CES の食道吻合術では，EA 非合併例と比較して術後縫合不全のリスクが高いとされるため，食道食道吻合における吻合部血流の評価が，縫合不全の危険性の予測，付加手術の必要性や術式の変更の判断に有用であると思われる[5)]．

消化管吻合術時の血流評価方法としては，近年 Indocyanine green（以下，ICG）蛍光法が成人の消化器外科領域において広く用いられており，特に食道手術に関しては胃管作成後の血流評価に有用であると報告されているが[8)]，小児例で食道吻合時に ICG 蛍光法を用いて血流評価を行った報告例はない[9)]．

今回，EA 根治術後の CES の狭窄部切除・食道食道吻合術を行う際に ICG 蛍光法で吻合部の血流評価を行った症例を経験したので，文献的考察を加えて報告する．

II　症　　例

症例：１歳３か月，男児

[1] 神戸大学医学部附属病院小児外科，神戸大学大学院医学研究科外科学講座小児外科学分野
[2] 地方独立行政法人加古川市民病院機構加古川中央市民病院小児外科
[3] 兵庫県立こども病院小児外科
Corresponding author：大片祐一　〒650-0017 兵庫県神戸市中央区楠町７丁目 5-2　神戸大学医学部附属病院小児外科，神戸大学大学院医学研究科外科学講座小児外科学分野

この記事はクリエイティブ・コモンズ［表示－非営利－継承 4.0 国際］ライセンスの下に提供されています。
https://creativecommons.org/licenses/by-nc-sa/4.0/deed.ja

© 2022 日本小児外科学会

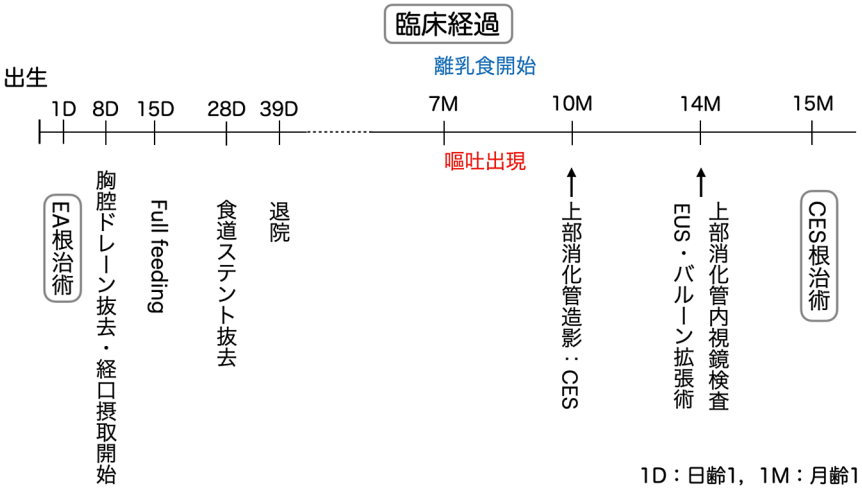

図 1　臨床経過

主訴：嘔吐

家族歴：母　症候性てんかん（妊娠経過中レベチラセタム内服歴あり）

アレルギー歴：なし

周産期歴：妊娠経過中の胎児超音波断層検査で羊水過多と胃泡の欠如を認め，EA が疑われていた．

現病歴（図 1）：在胎 39 週 1 日，2,881 g，経腟分娩で出生．Apgar score 1 点（1 分），7 点（5 分）．生直後の胃管挿入後の胸腹部単純レントゲン写真で coil-up sign と胃泡・腸管ガス像を認めることから Gross 分類 C 型の EA と診断した．また，右多指症，右副耳，左腎欠損，椎骨異常を合併しており VATER 連合と診断した．日齢 1 に第 4 肋間後側方切開・胸膜外アプローチで後縦隔に至り，まず気管食道瘻を切離し縫合閉鎖した．上下部食道盲端の gap は 2 cm であり，剥離後の上下部食道の over lap が確認できたため食道食道吻合術を行うこととした．後壁吻合後に transanastomotic tube として経鼻的に食道内に留置した 8Fr の栄養カテーテルを胃側へ誘導すると，吻合部から約 2 cm の下部食道から胃側へ進めることができなかった．6Fr の栄養カテーテルに変更したところ胃内まで挿入可能であったことから，下部食道の CES の合併が疑われた．初回手術では食道食道吻合術のみ行い終了した．日齢 8 に行った食道造影では吻合部の通過は良好であり，経口摂取を開始し，日齢 9 に胸腔ドレーンを抜去した．日齢 15 に full feeding となり日齢 39 に退院した．退院後も哺乳および体重増加は良好であったが，離乳食を開始した生後 7 か月頃より食事中の嘔吐が出現した．上部消化管造影（図 2）を行ったところ，

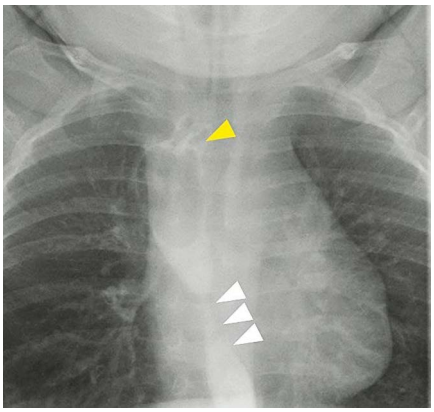

図 2　上部消化管造影（10 か月時）

EA 根治術時の吻合部（黄三角）より肛門側の中下部食道に狭窄病変（白三角）を認める．

EA 根治術時の吻合部は狭窄なく通過も良好であったが，下部食道に abrupt-narrowing の狭窄像を認め先天性食道狭窄症と診断した．1 歳 2 か月に施行した超音波内視鏡検査では下部食道の全周性狭窄と狭窄部中央付近にのみに食道壁内の軟骨様組織を疑わせる像を認め（図 3），気管原基迷入型 CES を示唆する所見であった．同時に狭窄部に対して内視鏡的バルーン拡張術を試みたが狭窄部の伸展が不良であり，バルーン拡張術は効果が乏しく食道穿孔の合併症のリスクが高いと判断して，後日 CES に対して狭窄部切除・食道食道吻合を行う方針とした．

1 歳 3 か月時，CES に対する根治術目的に当科に入院となった．

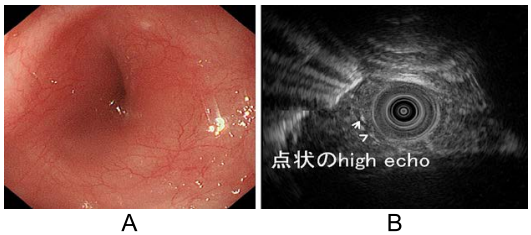

図3　上部消化管内視鏡・超音波内視鏡検査（1歳2か月時）

A：中下部食道に全周性の狭窄病変を認め，5.4 mmのスコープは通過できず．B：狭窄部の粘膜下層の肥厚と点状の高エコーの所見を認める．

入院時現症：身長75 cm，体重8.94 kg，血圧98/54 mmHg，脈拍108回/分，SpO2 100％（room air）

術式については，可能な限り切除端々吻合を優先させ，食道食道吻合が困難である場合や，あるいは吻合後の食道吻合部血流が明らかに不良と判断した場合にCollis-Nissen法の追加，胃管による食道再建あるいは遊離空腸再建を行う計画とした[10]．

手術所見および術中経過（図4）：皮膚切開は前回の右後側方切開創を用いて，開胸は右第6肋間とした．術中に上部消化管内視鏡および上部消化管造影を併用してCESの狭窄範囲を評価したところ，EA吻合部の約2 cm胃側から3 cmにわたりCESの狭窄部が存在していた．CES口側盲端部周囲は気管・気管支と強固に癒着し一塊となっており，同部を剥離することで口側食道壁の血流が損なわれることを懸念し，EA吻合部とCES口側端の間の剥離は最小限にとどめた．下部食道は食道胃接合部まで十分に剥離したのちCESの中央1.5 cmを切除した．この時点で上下部食道切除断端がoverlapするほど近づくには至らなかったが，口側肛門側ともに食道壁の肥厚が残存しているため，さらに口側肛門側ともに5 mmずつ追加切除した．口側肛門側ともに食道壁が正常に比してわずかに肥厚している所見であったが，これ以上食道壁を切除すると食道食道吻合が不可能となると判断した．食道端々吻合を行い得たが，強い緊張がかかる吻合となったため，吻合後にICGを0.5 mg/kgを経静脈投与しOLYMPUS社製の外科手術用内視鏡システムVISERA ELITE II® で吻合部の血流を観察した．ICG投与後30秒程度経過した時点で，まず口側食道壁が発色し，続いて30秒程度で下部食道も発色し吻合部の血流が保たれていることが確認できた（図4）．胸腔ドレーンを吻合部近傍に留置して手術を終了した．

術後3日間は筋弛緩を用いた鎮静管理とした．術後7日目に行った食道造影検査ではCES吻合部はやや狭く描出されたが造影剤の通過が良好であり，翌日から経口摂取を再開し，術後9日目に胸腔ドレーンを抜去した．術後12日目に胃管を抜去し離乳食を開始したが，離乳食後期相当の食事形態でも食道通過障害を疑う症状を認めず，術後23日目に退院した．術後1か月頃（1歳4か月時）から胃食道逆流症による食後の嘔吐が顕在化し，術後2か月時に腹腔鏡下噴門形成術（Toupet法）を施行した．同時に行った上部消化管内視鏡検査および食道造影検査にて吻合部が軽度狭窄していたため同時に内視鏡下バルーン拡張術を行った．食道通過障害を示唆する症状は軽微であったが，CES吻合時に吻合部周囲に食道壁筋層が肥厚した部分が残存していることを考慮

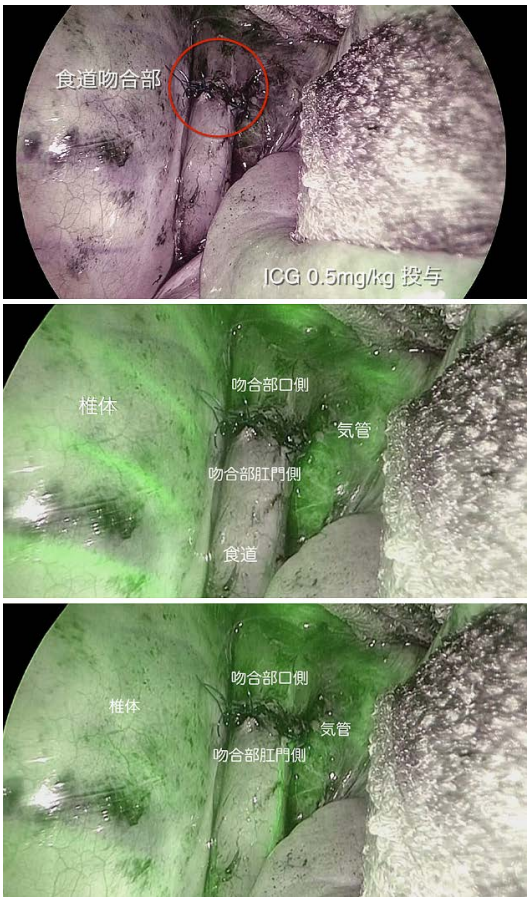

図4　術中ICG蛍光法

食道端々吻合後にICGを0.5 mg/kgを経静脈投与したところ，口側食道に蛍光発色があった直後に肛門側食道にも蛍光発色を認め，吻合部の血流が保たれていることを確認し得た．

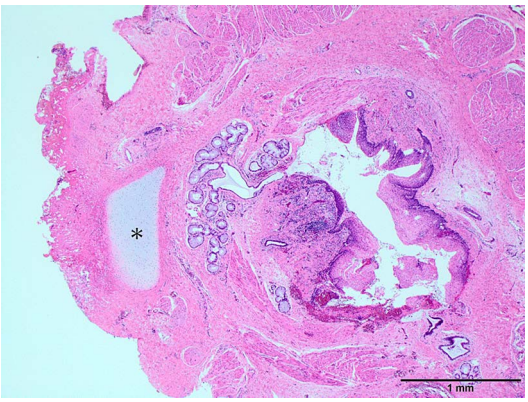

図５　病理組織所見
食道筋層内に軟骨組織を認める（＊）.

して，術後４か月時までに３回（根治術後に計４回）のバルーン拡張術を施行した．３歳２か月の現在，普通食を摂取し無症状で経過している．

病理組織所見（図５）：食道筋層内に軟骨組織を認める．

III　考　　察

新生児・乳児のEAやCESの食道吻合において，縫合不全は気管食道瘻の再開通や難治性食道吻合部狭窄に関連しており，回避すべき合併症である．

EA根治術における食道吻合の縫合不全の主たる危険因子の一つとして吻合部にかかる強い緊張が，物理的な張力が高いという力学的な要素と，上部下部食道の牽引に伴う血流低下が相互的に働き縫合不全のリスクを上げることが数多く報告されている．このことから，吻合部の血流が保たれ，吻合部に物理的な緊張がかからない状態での吻合が望まれる[5)6)11)12)]．また術後管理の点でも，吻合部にかかる緊張の程度によって筋弛緩薬の使用の有無および期間を決定している報告がある[13)]．しかし，吻合部にかかる緊張や血流を術中に客観的に評価する方法は未だ確立していない[6)11)]．

近年，ICG蛍光法は様々な再建臓器の血液還流の評価に用いられており，特に成人領域の食道手術については胃管再建において血管処理の範囲と吻合部の選択に有用であると報告されている[8)14)15)]．一方，小児外科領域においてもICG蛍光法を腫瘍切除術，胆道系手術や消化管手術における解剖学的構造および血流評価のナビゲーションに有用であるとする報告が増えつつあり[9)]，ICGに少量のヨードが含まれているためヨードアレルギーの既往に注意する必要はあるが，小児においても2.0 mg/kg程度までであれば安全に使用可能と考える[9)]．小児領域での食道吻合の使用については，JenningらのグループがEAの食道吻合後あるいは空腸間置法後の血流評価にICG蛍光法を用いている[16)17)]．そこで，自験例のようなEA術後のCES症例における吻合部の血流評価と縫合不全のリスク判断にICG蛍光法が有用ではないかと考えるに至った．自験例は①CES根治術時の口側食道端の血流がEA根治術時の剥離や吻合の影響で食道壁内血流に依存している可能性があること，②CES狭窄部が長いため狭窄部切除によって吻合にかかる緊張がより強くなること，の２点から吻合部のさらなる血流低下を懸念した．そのため，食道食道吻合後にICG蛍光法で血流を確認することとした．ICG蛍光法によって上部食道側は壁内および食道周囲からの血流が良好であることが確認できた．下部食道側は牽引の影響が強いためか上部に比べると血流がやや乏しい所見であったが，吻合部の血流が保たれているとの判断は可能であった．この所見をもとに．術後筋弛緩を用いた鎮静管理を行うこととした．

消化管吻合・再建におけるICG蛍光法を使用するタイミングに関しては，吻合前に施行して血管処理範囲・吻合部位を決定することが一般的である[9)]．自験例では，吻合前に上下部食道を牽引した状態でICGを投与することも考慮した．しかし吻合完成後にICGを投与し評価することで，血流不良部の追加切除や術式の変更，術後鎮静期間の判断が可能になると考えた．ICG蛍光法による評価後に食道の追加剥離・切除が可能な症例であれば縫合前にICG蛍光法を行う判断もあり得る．しかしEAに合併したCESの場合，EA根治術時に食道への栄養血管が処理される影響で食道壁の血流低下が懸念されるため，吻合部に物理的な緊張が加わる場合は吻合が完成した後にICG蛍光法で血流評価を行うほうが望ましいと考える．

自験例では術後にCES吻合部狭窄を来したが，筋層肥厚部の食道壁同士の吻合であったことが主たる要因と考えている．

EAに合併したCESの根治術での食道吻合後のICG蛍光法による吻合部血流評価は，付加手術・術式変更の必要性や術後管理方法を検討する上で有用と考えられた．

当論文は倫理委員会の審査不要の症例報告に該当する．

この論文について申告すべき利益相反状態はない．

（本論文を執筆するにあたり，先天性食道閉鎖症・狭窄症吻合後の血流評価におけるICGの有用性をご教示くださった米国ボ

ストン小児病院小児外科のRussell W. Jennings先生，Benjamin Zendejas-Mummert先生に深謝いたします．

本論文の要旨は第58回日本小児外科学会学術集会総会（横浜，2021年）で発表した．）

著者役割

吉永　駿：論文の執筆，データの収集，文献検索
大片祐一：研究の構想，企画作成，解釈，論文の執筆・指導・校正
渡部　彩：データの収集，研究の解釈
吉村翔平：論文の執筆，研究の解釈
植村光太郎：データの収集，解釈，病理画像撮影
宮内玄徳：データの収集，解釈
中谷太一：データの収集，解釈
冨岡雄一郎：データの収集，解釈
尾藤祐子：研究の構想，論文の執筆・指導・校正

文　献

1）Terui K, Saito T, Mitsunaga T, et al: Endoscopic management for congenital esophageal stenosis: A systematic review. World J Gastrointest Endosc, 7: 183–191, 2015.
2）Escobar MA, Pickens MK, Holland RM, et al: Oesophageal atresia associated with congenital oesophageal stenosis. BMJ Case Rep, 2013: bcr2013009620, 2013.
3）Amae S, Nio M, Kamiyama T, et al: Clinical characteristics and management of congenital esophageal stenosis: A report on 14 cases. J Pediatr Surg, 38: 565–570, 2003.
4）Braungart S, Peters RT, Lansdale N, et al: Congenital oesophageal stenosis in oesophageal atresia: Underrecognised and often missed? Pediatr Surg Int, 38: 331–335, 2022.
5）Kim SH, Kim HY, Jung SE, et al: Clinical study of congenital esophageal stenosis: Comparison according to association of esophageal atresia and tracheoesophageal fistula. Pediatr Gastroenterol Hepatol Nutr, 20: 79–86, 2017.
6）Okata Y, Maeda K, Bitoh Y, et al: Evaluation of the intraoperative risk factors for esophageal anastomotic complications after primary repair of esophageal atresia with tracheoesophageal fistula. Pediatr Surg Int, 32: 869–873, 2016.
7）Aumar M, Sfeir R, Pierache A, et al: Predictors of anastomotic strictures following esophageal atresia repair. Arch Dis Child Fetal Neonatal Ed, 107: 545–550, 2022.
8）Noma K, Shirakawa Y, Kanaya N, et al: Visualized evaluation of blood flow to the gastric conduit and complications in esophageal reconstruction. J Am Coll Surg, 226: 241–251, 2018.
9）Paraboschi I, De Coppi P, Stoyanov D, et al: Fluorescence imaging in pediatric surgery: State-of-the-art and future perspectives. J Pediatr Surg, 56: 655–662, 2021.
10）Thompson K, Zendejas B, Svetanoff WJ, et al: Evolution, lessons learned, and contemporary outcomes of esophageal replacement with jejunum for children. Surgery, 170: 114–125, 2021.
11）McKinnon LJ, Kosloske AM: Prediction and prevention of anastomotic complications of esophageal atresia and tracheoesophageal fistula. J Pediatr Surg, 25: 778–781, 1990.
12）Hong SM, Chen Q, Cao H, et al: Developing a new predictive index for anastomotic leak following the anastomosis of esophageal atresia: Preliminary results from a single centre. J Cardiothorac Surg, 17: 131, 2022.
13）Svetanoff WJ, Zendejas B, Hernandez K, et al: Contemporary outcomes of the Foker process and evolution of treatment algorithms for long-gap esophageal atresia. J Pediatr Surg, 56: 2180–2191, 2021.
14）Ishiguro T, Kumagai Y, Ono T, et al: Usefulness of indocyanine green angiography for evaluation of blood supply in a reconstructed gastric tube during esophagectomy. Int Surg, 97: 340–344, 2012.
15）Ladak F, Dang JT, Switzer N, et al: Indocyanine green for the prevention of anastomotic leaks following esophagectomy: A meta-analysis. Surg Endosc, 33: 384–394, 2019.
16）Ganske IM, Firriolo JM, Nuzzi LC, et al: Double supercharged Jejunal interposition for late salvage of long-gap esophageal atresia. Ann Plast Surg, 81: 553–559, 2018.
17）Firriolo JM, Nuzzi LC, Ganske IM, et al: Supercharged Jejunal interposition: A reliable esophageal replacement in pediatric patients. Plast Reconstr Surg, 143: 1266–1276, 2019.

（2022年3月3日受付）
（2022年10月1日採用）

Blood Supply Visualization Using Indocyanine Green Fluorescence Method for Esophageal Anastomosis in a Case of Congenital Esophageal Stenosis After Esophageal Atresia Repair: A Case Report

Shun Yoshinaga[1,2], Yuichi Okata[1], Aya Watanabe[1], Shohei Yoshimura[1], Kotaro Uemura[1], Harunori Miyauchi[1,3], Taichi Nakatani[1,3], Yuichiro Tomioka[1], and Yuko Bitoh[1]

[1] *Division of Pediatric Surgery, Department of Surgery, Kobe University Graduate School of Medicine*
[2] *Department of Pediatric Surgery, Kakogawa Central City Hospital*
[3] *Department of Pediatric Surgery, Hyogo Prefectural Kobe Children's Hospital*

A 15-month-old male patient, who underwent surgery for esophageal atresia (EA) with distal tracheoesophageal fistula at the age of one day, in whom we had difficulty in inserting a post-anastomotic tube, was suspected of having congenital esophageal stenosis (CES) at the lower esophagus. Postoperative feeding and weight gain were satisfactory, but frequent vomiting appeared from about seven months after birth when weaning diet was started, and endoscopic ultrasonography revealed CES associated with a tracheobronchial remnant. At the age of one year and three months, congenital esophageal stricture resection and esophageal anastomosis were performed. Since the CES anastomotic site was found to be highly tense, blood flow was evaluated at the anastomotic site using the indocyanine green (ICG) fluorescence method after the esophageal anastomosis. It was confirmed that the blood flow at the anastomotic site was maintained. Postoperative anastomotic stenosis was observed, but it was improved by endoscopic balloon dilatation. Currently at the age of three years, he eats a normal diet and gaining weight well. We report on the evaluation of blood flow at the anastomotic site using the ICG fluorescence method in CES esophageal anastomosis after EA.

Key words: congenital esophageal stenosis, esophageal atresia, indocyanine green fluorescence
Correspondence to: Yuichi Okata, Division of Pediatric Surgery, Department of Surgery, Kobe University Graduate School of Medicine, 7-5-2 Kusunoki-cho, Chuo-ku, Kobe City, Hyogo, 650-0017 JAPAN