Kobe University Repository : Kernel

PDF issue: 2026-11-26

髄液性痴呆の病態と治療に関する基礎的・臨床的研究（助成研究報告）

玉木，紀彦
近藤，威
松本，悟
浅田，雅博
松本，悟

(Citation)
神戸大学医学部神緑会学術誌,6:96-101

(Issue Date)
1990-06

(Resource Type)
departmental bulletin paper

(Version)
Version of Record

(JaLCDOI)
https://doi.org/10.24546/81007153

(URL)
https://hdl.handle.net/20.500.14094/81007153

KOBE UNIVERSITY

研究報告——

髄液性痴呆の病態と治療に関する基礎的・臨床的研究

神戸大学医学部脳神経外科　玉木紀彦
江原一雅
長嶋達也
朝田雅博
松本悟

高齢者の増加とともに痴呆疾患の病態、病因解明、鑑別診断、治療法の開発、医学的管理などは現代医学の抱える最大の課題の1つとなっている。痴呆の本体である知能障害に対しては、従来有効な治療手段がないとされてきた。また痴呆は原因別に（1）脳実質性痴呆（脳萎縮性痴呆、脳変性痴呆ともいう）、（2）脳血管性痴呆、（3）両者が痴呆の発生に関与すると考えられる混合性痴呆、とに分類されている。しかし頻度はそれほど高くはないが、"治療可能な"、あるいは"可逆性の"痴呆が存在する。その代表的なものが上記の脳実質性、脳血管性痴呆に対して"髄液性痴呆"と呼ぶことができる髄液循環吸収障害由来の正常圧水頭症にみられる痴呆である。これは単独に存在することもあるが、脳血管性痴呆あるいは脳変性痴呆と考えられる患者の中に同時に合併して存在することもある。これらを鑑別し適切な治療を早期に講じることは極めて重要である。

私共は臨床的研究においては痴呆を呈し、これが髄液循環吸収障害に由ると考えられた患者に磁気共鳴画像法（以下MRIと略す）を用いて、脳室周囲白質と皮質灰白質の自由水分量を測定し、髄液性痴呆の発生における脳室周囲髄液浮腫の関与を検討した。また実験的研究においては髄液循環吸収障害モデル動物を作製し、脳室周囲白質と皮質灰白質の自由水分量を測定し、臨床的研究の結果との相関関係を検討した。

研究方法と臨床対象

Ⅰ　基礎的研究の研究方法：

実験動物は兎44羽を用いて行なった。50％カオリンを大槽内に0.3－0.6mℓ、無菌的に経皮的に注入して第4脳室口、大槽、脳底槽を閉塞し、非交通性水頭症による髄液循環吸収障害モデルを作製した。44羽中実験経過中に8羽死亡し、2羽は技術的課題のため水頭症を認めなかった。残り34羽は上記の非交通性水頭症による髄液循環吸収障害モデルが形成された。1週間以内の急性期6羽、1－3週の亜急性期14羽、3週間後の慢性期8羽、コントロール6羽の動物をネンブタール適量注入後屠殺し、10－30mgの試料を脳室周囲白質と、皮質灰白質から採取し、乾燥重量法により％全水分量を測定した。

同時に2－10mgの小試料を同部から採取して示差走差熱量測定用の密封アルミカプセルに完全密封し、示差走差熱量計に挿入し、－60°まで冷却したのち熱を加え、組織中の凍結した自由水が融解されるのに要する熱量から組織中の自由水量を求めた。1mgの凍結自由水の融解熱は79.7×10^{-3}cal/mgであるから、示差走差熱量計から必要な熱量がわかれば自由水量（mg）が計算される。本小試料の全水分量（mg）は乾燥重量法により求めた％全水分量から求めた。

$$\％自由水分量=\frac{自由水分量\ (mg)}{全水分量\ (mg)}\times100$$

によって各試料の％自由水分量を求めて検討した。髄液循環吸収障害の存在は屠殺時、またはMRI（図1）で確認した。

Ⅱ　臨床的研究の対象と方法

髄液循環吸収障害に由る髄液性痴呆と診断され、髄液シャントを受けた21名の患者と、頭蓋内器質性病変を有しないコントロール患者17名を対象とした。痴呆群の平均年齢64才、コントロール群のそれは63才であった。21名の痴呆群の原因は特発性13例、頭部外傷5例、頭蓋内出血3例であった。これら患者は以下の3群に分類した。第1群はシャント手術によく反応した"真性"髄液性痴呆群で14例あり、第2群は臨床的に髄液性痴呆と診断されたがシャント手術が無効で

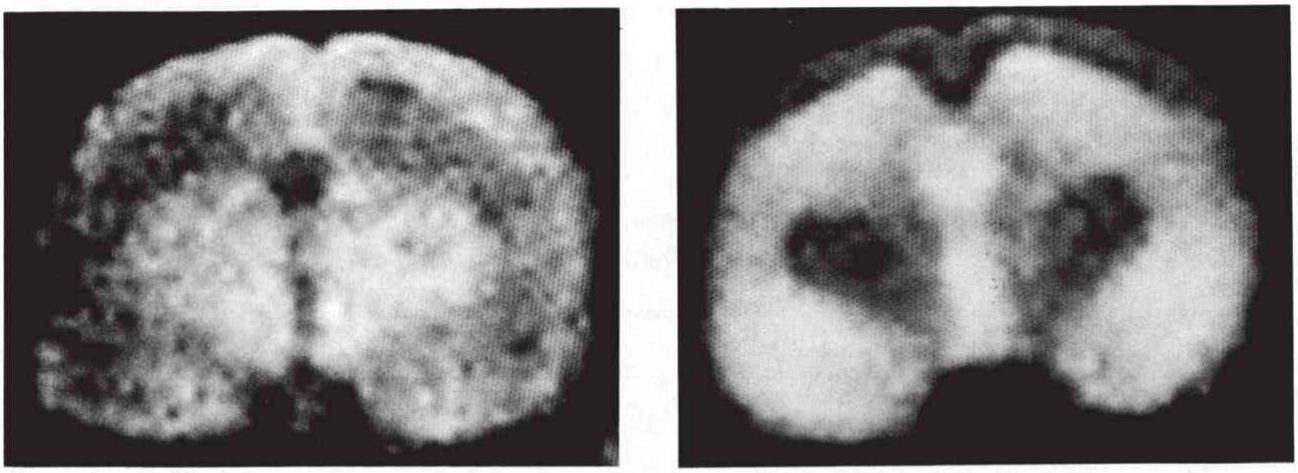

A.　　B.

図1　2.0 Tesla 超電導型 MRI imager による 5mm スライスの MR 画像
カオリン注入20日後の著明な脳室拡大を認める冠状断像を示す
A：T_1 強調画像 SE600/28 ：低信号域が脳室を示す。
B：T_2 強調画像 SE2000!100 ：高信号域が脳室を示す。

あったため最終的には他の原因による痴呆と判明した非髄液性痴呆群で7例あり、第3群はコントロール群17例であった。

これらの症例に 0.15Tesla 常電導型 MRI unit でパルス系列はスピンエコー法（SE）2100/8、2100/40、反復回転法（IR）2100/500 で撮像し、SE 2100/80、IR 2100/500 の2撮像からプロトン縦緩和時間（T_1 値）を、SE 2100/80, SE 2100/40 の2撮像からプロトン横緩和時間（T_2 値）を、コンピューターを用いて2点法により求め、これから T_1 計算画像、T_2 計算画像を作製した。脳室周囲白質と前頭葉皮質灰白質の T_1 値、T_2 値を直接 T_1、T_2 計算画像上から読み取りもとめた。この操作を髄液性痴呆と診断された患者21名にシャント前とシャント後15日から134日までの間（平均51日）に各1回ずつ行った。各数値は平均値＋/－標準偏差で表記した。また統計的有意差は Student t–test によって検討した。

結　果

Ⅰ　実験的研究結果：

脳室周囲白質と皮質灰白質の％全水分量は表1に示す通りである。いずれの部位においても急性、亜急性、慢性期ともコントロールに比し有意の変化は見られなかった。コントロールおよび各時期の水頭症とも皮質灰白質の方が脳室周囲白質に比し％全水分量は高い値を示した。

脳室周囲白質および皮質灰白質の％自由水量については表1に示すように、脳室周囲白質の急性期と亜急性期は、コントロールに比し、有意の上昇をしめした（$p < 0.01$）。また慢性期についても上昇の傾向がみられた。しかし急性期には最も高く、亜急性期から慢性期へと移行するにつれて、しだいに減少傾向を示した。しかし皮質灰白質については、各時期とも有意の変化はみられなかった。また急性、亜急性期には、正常コントロールとは逆に％自由水量は脳室周囲白質の方が皮質灰白質よりも高値を示した。慢性期になると正常関係に戻る傾向がみられた。

Ⅱ　臨床的研究結果：

各対象グループにおける脳室周囲白質と皮質灰白質の T_1 値、T_2 値は表2に示す通りである。

1）白質と灰白質の比較検討：

コントロールでは灰白質の方が白質より T_1 値、T_2 値とも有意の延長がみられたが（$p < 0.01$）、真性髄液性痴呆では逆に白質の方が灰白質よりも T_1 値、T_2 値共有意の延長が見られた（$p < 0.01$）。

2）各群間のシャント前の T_1、T_2 値の比較検討：

髄液性痴呆群は非髄液性痴呆群ならびにコントロールに比し、T_1、T_2 値とも有意に延長を示した。しかし非髄液性痴呆群とコントロール間には、白質の T_1 値は前者は後者に比し有意の延長をみたが（$p < 0.01$）、T_2 値は有意差をみとめなかった。皮質灰白質の T_1、T_2 値は3群間に有意の差はなかった。

3）シャント前後の T_1、T_2 値の比較検討：

真性髄液性痴呆群ではシャント前の脳室周囲白質の T_1、T_2 値ともシャント後には有意の短縮を認めたが（$p < 0.01$）、皮質灰白質の T_1、T_2 値はシャント後

も変化を認めなかった。

非髄液性痴呆群においては脳室周囲白質、皮質灰白質の両部位の T_1、T_2 値はシャント後いずれも変化はなかった。

真性髄液性痴呆群のシャント手術後の T_1、T_2 値はコントロール群のそれらと比較すると、なお有意の延長を示し、シャント手術平均51日後もコントロール値まで復元していなかった。

表1　各時期別の脳室周囲白質と皮質灰白質の%全水分量と%自由水分量

		コントロール	急　性	亜急性	慢　性
%全水分量	脳室周囲白質	70.9±6.8	71.8±6.0	71.7±4.5	73.5±4.3
	皮質灰白質	78.3±6.0	81.8±2.4	80.6±2.5	81.3±2.8
%自由水量	脳室周囲白質	78.1±8.1	90.1±6.5**	88.7±4.9**	85.2±7.4
	皮質灰白質	84.1±7.6	84.5±14.9	85.7±6.0	86.6±11.0

**：P<0.01

表2　脳室周囲白質と皮質灰白質の T_1 値、T_2 値

対象グループ	T_1値 (msec)				T_2値 (msec)			
	脳室周囲白質		皮質灰白質		脳室周囲白質		皮質灰白質	
	シャント前	シャント後	シャント前	シャント後	シャント前	シャント後	シャント前	シャント後
1. 真性髄液性痴呆	620±61	494±104	479±57	477±41	130±26	92±23	77±7	75±6
2. 非髄液性痴呆	476±123	515±147	462±32	489±12	90±29	71±18	74±4	73±9
3. コントロール	315±15		471±19		61±3		73±4	

*：P<0.05，　**：P<0.01

考　察

痴呆の原因として一般にアルツハイマー病、老人性痴呆、パーキンソン病などに見られる脳実質性痴呆、と大小種々の脳梗塞に見られる脳血管性痴呆についてはよく知られ、最近これらの随伴症状である意欲、自発性低下、抑うつ状態、妄想、幻覚などの改善のために種々の薬剤が開発され使用されている。しかしその中核症状である記憶、記銘障害、計算能力障害、見当識障害や思考低下などの知能障害については現在有効な治療手段がないとされている。しかし髄液循環吸収障害に由って発生する知能障害は可逆性のことが多く、髄液短絡術によって治療可能である。文献調査上"治療可能な"痴呆は全痴呆患者の13－30％にみられ、可逆的痴呆の約1／4の症例は髄液性痴呆であるといわれている。また全痴呆患者の6－12％に髄液性痴呆が存在するとの報告もある。増加傾向にある高齢者の痴呆疾患の中にあって、このような治療可能な痴呆を早期に発見し、治療することは極めて重要である。

脳は一般に皮質灰白質の方が白質よりも単位重量あたりの水分量が大であるとされている。髄液循環吸収障害が種々の原因によって発生すると、髄液の産生量はほぼ一定で一日400－500mℓとされているため過剰の髄液が頭蓋内、特に脳室内に貯溜する。ある程度までは脳室の拡大によって代償されるが、脳室拡大が一定以上になると脳室上皮は扁平化し、上衣細胞間は互いに離開し、過剰の髄液が脳室周囲の白質内に貯溜し、蓄積する。この白質内の髄液移行の進行と共に脳室内髄液圧は低下し、正常圧または低圧性水頭症と呼ばれる病態を発生する。そしてその臨床症状として上記の髄液性痴呆と呼ばれる臨床症状を呈する。

今回の基礎的研究からもやはりコントロールでは灰白質の方が％全水分量、％自由水量共、白質よりも高い。しかし髄液循環吸収障害により、この関係が逆転し白質の方が灰白質よりも％全水分量、％自由水量ともに大であった。動物実験では％水分量は急性期から慢性期にかけて有意の変化はなかったが、％自由水分量は急性期、亜急性期には有意の上昇を示し、慢性期ではコントロール値に復元する傾向が見られた。この慢性期の％自由水量の低下は兎では嗅神経から鼻粘膜さらに頚部リンパ腺への髄液吸収経路が非常に発達しやすいためであろう。一般的に生体水は自由水と結合水とに大きく分けられている。自由水量の増加によって、T_1、T_2値の両方が延長すると考えられているため今回の臨床的研究における、白質のT_1、T_2値の延長所見は、先述の動物実験の結果とよく一致した。すなわち髄液性痴呆群では、コントロールとは逆に白質の方が灰白質よりも％自由水量が多くなりT_1、T_2値の延長を認めた。

この髄液性痴呆群では白質のT_1、T_2値共有意の延長をみたが、最終的には脳変性痴呆または脳血管性痴呆であった非髄液性痴呆ではT_1値は有意に延長するが、T_2はそれに比し延長の程度が少ない傾向があった。いずれにしろ白質と灰白質の自由水量の正常比率が大きく変化し、最終的には広汎な脳神経細胞のエネルギー代謝障害を生じ大脳高次機能障害をきたす可能性が示唆された。

シャント手術によって髄液性痴呆においては白質内の自由水は脳室からさらにシャントチューブを介し吸収され、白質内自由水は減少した。しかしこの自由水は比較的長期間にわたって白質内に貯溜し、シャント後平均51日後も完全には吸収されず、残存していた。MRIによるT_1、T_2値の検討からは上記の所見が得られたが、MR画像上の脳室周囲高信号域の像からのみではこれら痴呆間の区別は不可能とされている。すなわち髄液浮腫と白質の変性、萎縮または梗塞などは区別が困難であるとされている。

結　語

正常脳においては自由水量は灰白質の方が白質よりも有意に高いにもかかわらず、髄液性痴呆群では正常とは逆に白質の方が灰白質よりも自由水量の有意の高値を示した。髄液性痴呆群の脳室周囲白質のT_1、T_2値は共にコントロールに比し有意の上昇を示した。これは自由水量の増加に由ると考えられた。他の非髄液性痴呆群では白質の水分量は増加傾向を示したが、有意な増加ではなく、しかも生体水の組成が異なりT_1値の有意上昇、T_2値上昇傾向という特性を有していた。この白質と灰白質における生体水の特性の変化と含有量の変化が広汎に生じることによって脳の高次機能障害が発生する可能性が示唆された。また脳室周囲白質におけるT_1、T_2値の両者の有意の上昇を示す病態は可逆性であることが示唆された。

謝辞：本研究の一部は平成元年度神緑会研究助成金によっておこなわれた。

文　献

1．Appenzeller O and Salmon JH: Treatment of parenchymatous degeneration of the brain by ventriculo–atrial shunting of the cerebrospinal fluid. J. Neurosurg. 26: 478–482, 1967

2．Barry PP, Maskowitz MA: The diagnosis of reversible dementia in the elderly. Arch Intern Med 148: 1914–1918, 1988

3．Bradbury MWB, Cserr HF, Westrop RJ: Drainage of cerebral interstitial fluid into deep cervical

lymph of the rabbit. Am J Physiol 240: F329–336, 1981

4. Bradbury MWB, Wesatrop RJ: Factors influencing exit of substances from cerebrospinal fluid into deep cervical lymph of the rabbit. J Physiol 339: 519–534, 1983

5. Beck JC, Benson DF, Scheibel AB, Set al: Dementia in the elderly: The silent epidemic. Ann Intern Med 97: 231–241, 1982

6. Bruni JE, DelBigio MR, Clattenburg RE: Ependyma: Normal and pathological. A review of the literature. Brain Res Rev9: 1–19, 1985

7. DelBigio MR, Bruni JE: Cerebral water content in silicone oil–induced hydrocephalic rabbits. Pediat Neurosci 13: 72–77, 1987

8. Drake JM, Pots DG, Lemaire C: Magnetic resonance imaging of silastic–induced canine hydrocephalus. Surg Neurol 31: 28–40, 1989

9. Erlich SS, McComb JG, Hyman S, et al: Ultrastructual morphology of the olfactory pathway for cerebrospinal fluid drainage in the rabbit. J Neurosurg 64: 466–473, 1986

10. Fishman RA, Greer M: Experimental obstructive hydrocephalus. Arch Neurol 8: 156–161, 1963

11. 古瀬和寛、権田隆実、稲尾意秀、口脇博治、平井長年、景山直樹：熱分析法による脳組織水分構成の検討—自由水、結合水の分離測定—脳神経39(8)：761−767, 1987

12. 浜中淑彦、池村義明、大橋博司、三好功峰、太田富雄、半田肇：原発性脳萎縮に対する脳室—心房吻合術の治療効果について、脳と神経 20：1149−1154、1966

13. Hochwald GM, Boal RD, Marlin AE, et al: Changes in regional blood–flow and water content of brain and spinal cord in acute and chronic experimental hydrocephalus. Devl Med Child Nerv 17(Suppl 35): 42–50, 1975

14. Jack CR, Mokri B, Laws ER. JR, et al: MR findings in normal–pressure hydrocephalus: Significance and comparison with other forms of dementia. J Comput Assist Tomogr 11: 923–931, 11987

15. Kertesz A, Black SE, Tokar G, et al: Periventricular and subcortical hyperintensities on magnetic resonance imaging. Rims, caps and unidentified bright objects. Arch Neurol 45: 404–408, 1988

16. Kuntz ID, Zipp A: Water in biological systems. New Eng J Med 297: 262–266, 1977

17. Lehrer H: Communicating hydrocephalus resembling cortical atrophy. An analysis of cases with the application to the syndrome of "normal pressure hydrocephalus„ Am J Roent 104: 105–161, 1967

Periventricular water content. Arch Neurol 23: 475–476, 1970

19. MacDonald HL, Bell BA, Smith MA, et al: Correlation of human NMR T1 values measured in vivo and brain water content. Brit J Radiol 59: 355–357, 1986

20. McComb DG, Davson H, Hyman S, et al: Cerebrospinal fluid drainage as influences by ventricular pressure in the rabbit. J Neurosurg 56: 790–797, 1982

21. Ogata J, Hochward GM, Cravioto H, et al: Light and electron microscopic studies of experimental hydrocephalus. Ependymal and subependymal areas. Acta Neuropath 21: 213–223, 1972

22. Page LK: Cerebrospinal fluid and extracellular fluid: their relationship to pressure and duration of canine hydrocephalus. Child's Nerv Syst 1: 12–17, 1985

23. Salmon JN, Gonen JY and Brown L: Ventriculoatrial shunt for hydrocephalus ex–vacuo. Psychological and clinical evalution. Dis Nerv Syst 32: 299–307, 19771

24. Saryan LA, Hollis DP, Economou JS, et al: Brief communication: Nuclear magnetic resonance studies of cancer. IV. Correlation of water conent with tissue relation times. J Natl Cancer Inst 52: 599–602, 1974

25. Sohn RS, Siegel BA, GodoM, et al: Alzheimer's disease with abnormal cerebrospinal fluid flow. Neurology 23: 1057–11065, 1973

26. Takei F, Shapiro K, Kohn I: Influence of the rate of ventricular enlargement on the white matter water content in progressive feline hydrocephalus. J Neurosurg 66: 577–583, 1987

27. Tamaki N, Shirakuni T, Kojima N, et al: Nuclear magnetic resonance study of periventricular edema in hydrocephalus.In Inaba Y(ed): Brain Edema. Berlin Heidelberg New York Tokyo, Springer Verlag, 1985, pp 584–593

28. Tamaki N, Yasuda M, Matsumoto S, et al: Cerebral energy matabolism in experimental canine hydrocephalus. Child's Nerv Syst 6: 1990(in press)

29. Weller RO, Wisniewski H: Histological and ultrastructural changes with experimental hydrocehalus in adult rabbits. Brain 92: 819–828, 1969
30. Weller RO, Mitchel J: Cerebrospinal fluid edema and its sequalae in hydrocephaly.
Adv Neurol 28: 111–123, 1980
31. Wells CE: Chronic brain disease: An overview. Am J Psychiat 135: 1–12, 1978
32. Wolff ML: Reversible intellectual impairment: An internist's Reversible intellectual impairment: An internist's perspective. J Amer Geriat Sec 30: 647–650, 1982
33. Zimmerman RD, Fleming CA, Lee BCP, et al: Periventricular hyperintensity as seen by magnetic resonance. Prevalence and significance. AJNR 7: 13–20, 1986