Kobe University Repository : Kernel

PDF issue: 2026-11-27

致死性不整脈の外科手術法の開発 : 術中ペースマッピング法の応用（助成研究報告）

河村, 剛史
小川, 恭一
伊藤, 成規
吉田, 浩

(Citation)
神戸大学医学部神緑会学術誌, 7:119-121

(Issue Date)
1991-06

(Resource Type)
departmental bulletin paper

(Version)
Version of Record

(JaLCDOI)
https://doi.org/10.24546/81007192

(URL)
https://hdl.handle.net/20.500.14094/81007192

KOBE UNIVERSITY

研究報告——

致死性不整脈の外科手術法の開発

術中ペースマッピング法の応用

兵庫県立姫路循環器病センター心臓血管外科　河村剛史
小川恭一
循環器内科　伊藤成規
吉田浩

1．はじめに

突然死の恐れのある薬物抵抗性の心室性頻拍症（Ventricular Tachycardia, VTと略す）に対する外科手術法は、通常手術中にＶＴを電気的に誘発し、心表面および心内膜面興奮伝播図法（マッピング）[1]を用いて誘発したＶＴの異常興奮部位を検出しなければならない。しかしながら、必ずしも臨床で見られたＶＴ（臨床ＶＴ）が電気的に誘発されない時もあり、また術前の電気生理学的検索時に誘発されたＶＴ（非臨床ＶＴ）が術中に誘発できないこともある。こうした術中にＶＴ誘発ができない場合、術前の電気生理学的検索にもとずいた広範囲な盲目的手術となり心臓に対して手術侵襲も大きくなる。

本研究では、術中心表面および内膜面ペースマッピング法による異常興奮部位の新しい決定法を考案し、従来のような術中のＶＴの誘発の有無によって左右されない新しい手術法の確立を目指した。

2．対象および方法

1988年３月から現在まで薬物抵抗性ＶＴ症例８例に外科手術を行った。内訳は虚血性ＶＴ６例、非虚血性ＶＴ２例である。虚血性VTの内、１例に左室瘤、１例に僧帽弁閉鎖不全症と腹部大動脈瘤を合併していた。非虚血性ＶＴは、１例がサルコイドーシス、１例が肥大型心筋症であった。

術前の電気生理学的検査において、電気刺激法にて臨床ＶＴおよび非臨床ＶＴの誘発を行った。VT誘発時にカテーテル電極による心内膜面マッピング法にて異常興奮部位の同定を行い、また同部位でのペーシングにて誘発されたＶＴ波形の類似性の確認を行った。同時に体表面12誘導心電図にてＶＴの波形分析を行い手術時のＶＴの部位診断の判断資料とした。術中検索法として、従来の心表面興奮伝播図法測定に便宜的に用いた心表面50カ所（右室側26点、左室側24点）に電極間１㎜の双極指輪電極をあて心外膜ペーシングを行い、ＶＴ類似波形部位を体表面12誘導心電図から決定した。さらに同部位を中心とした心内膜側にエナメル線（直径0.16㎜）それぞれ２本ずつ挿入して心内膜ペーシングを行った。先端１㎜をはがして銅線を露出したエナメル線を27Ｇの注射針に挿入し、先端１㎜を鈎状に曲げたものを心表面から心腔内に穿刺し、エナメル電極を心内膜に固定した。ＶＴ興奮部位の決定には、ペーシング波形の類似性に加え、エナメル電極から洞調律時に異常興奮電位（fragmentation）が検出され、またＶＴ誘発時に最早期興奮電位（presystolic potential）が検出されることから判断した。さらにＶＴ誘発時にエントレインメント法（transient entrainment）を用いてＶＴのリエントリ回路の伝導遅延部位（slow conduction pathway）の検出も試みた。検出された異常興奮部位の除去には、液体窒素を用いた－180℃の局所凍結を行った。

3．結　果

手術中に臨床ＶＴおよび誘発ＶＴのすべての類似波形部位をペーシングマップにて決定することができた。内訳は、臨床ＶＴ８カ所、誘発ＶＴ９カ所、合計17カ所、一症例あたり平均２カ所である。心室瘤症例の３カ所の内、切除範囲にあった２カ所を除いて電気焼灼した以外、すべてのポイントを凍結した。

図１は大動脈弁置換術後の非虚血性ＶＴ例の実例である。術中に誘発できた臨床ＶＴ波形が、左室心外膜の近接した４カ所のペーシングと一致しており、ＶＴ誘発時のエントレイメント法にて伝導遅延部位を想定できた。図２は心室切開部の伝導遅延部位側のみを凍結しているところである。

手術結果は肥大型心筋症例でＶＴが再発した。腹部

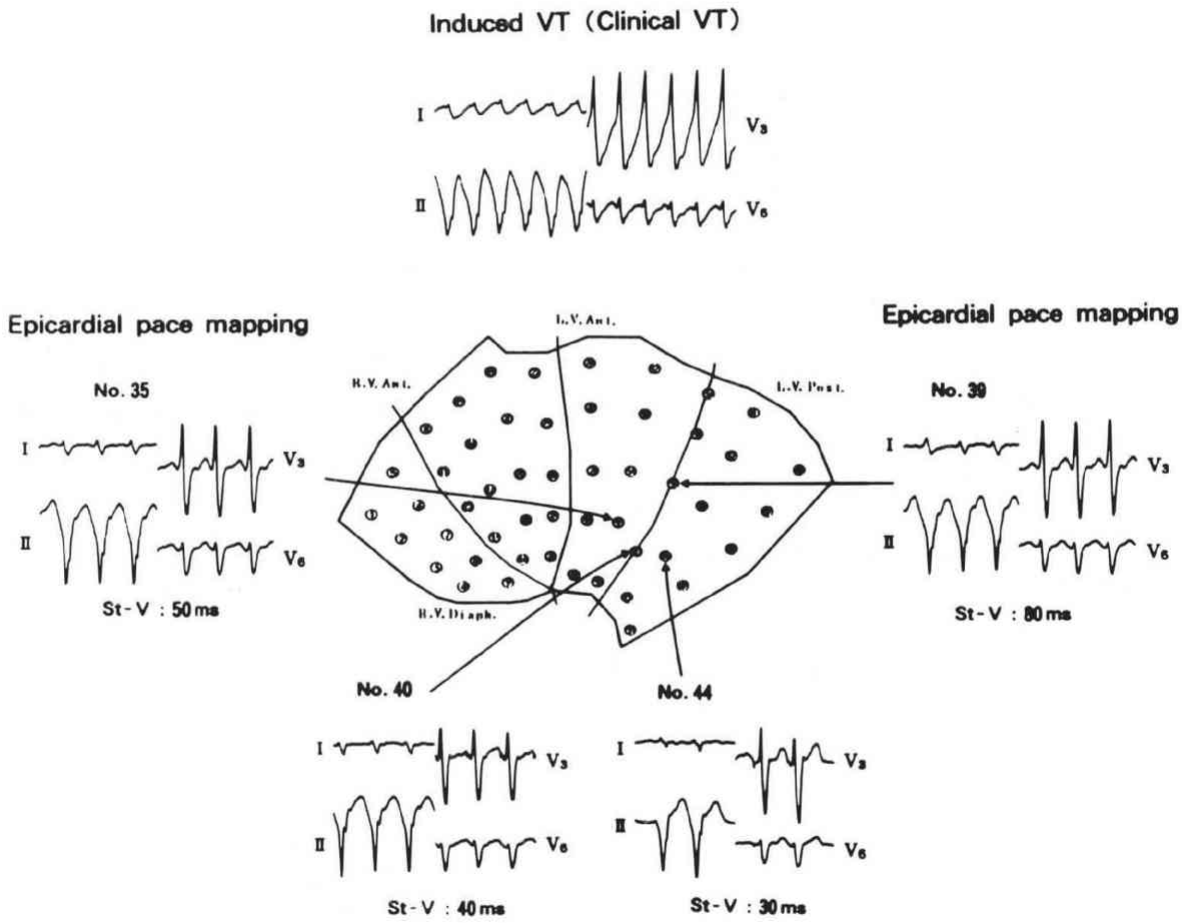

図1　心表面ペースマッピング
術中に誘発された臨床ＶＴと類似の体表面心電図波形が近接したポイント35、39、40、44に見られた。誘導はⅠ、Ⅱ、V_3、V_6

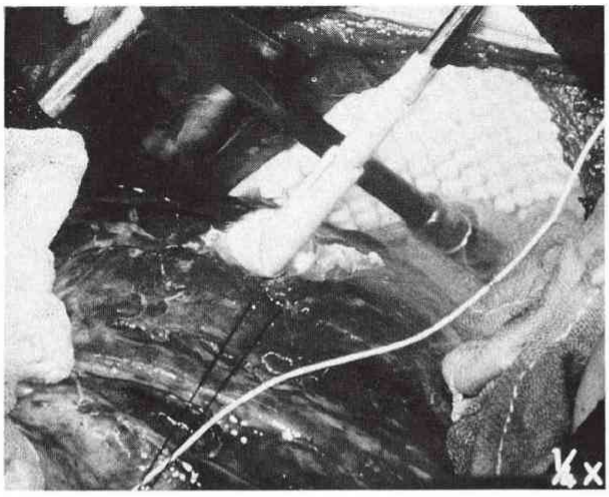

図2：液体窒素による局所凍結手術
心室切開後、ＶＴ類似波形部位と伝導遅延部位を凍結する。凍結部位の心筋は、電気的に興奮しなくなる。

大動脈人工血管置換例が術後２日目に出血死した。長期遠隔ではサルコイドーシス例が２年３ケ月目に心不全にて、心室瘤症例が１年６カ月目に肺炎にて死亡した。

4．考　察

ＶＴ発生部位のおおまかな診断は体表面12誘導心電図から推定することができる[2)3)]。著者らは動物実験にて両心室自由壁50点に前述のエナメル電極を心筋内に固定して心筋内ペーシングを行い、ペーシング時のベクトル心電図と心外膜マッピングを比較検討したが[4)]、隣接する（10㎜間隔）ペーシングポイントを心外膜マッピング上のみならずベクトル心電図上にても明らかに区別ができた。このことから術中に直接心内外膜面をペーシングすれば容易に10㎜の範囲の正確さにてＶＴ波形と類似の波形を示すペーシング部位を決定することができる。一方、誘発されたＶＴは興奮伝導のリエントリ回路を形成しており、伝導遅延回路を経由していろんな方向に異常興奮が出現する可能性があり、必ずしも術前に得られた臨床ＶＴあるいは非臨床ＶＴの類似波形を示した部位を傷害するのみではリエントリ回路を切れないことも考えられる。しかしながら、手術症例のなかでＶＴ類似波形部位のエナメル電極から異常興奮電位が得られた場合には、同部位の限局した凍結（約15㎜）にて誘発されなくなることから、

手術の重要な目安になっており、凍結部位にリエントリ回路の伝導遅延回路の一部を含めることができるかがポイントとなる。術中に誘発できたＶＴではエントレインメント法を行い、心内膜に固定したエナメル電極の同時記録にて伝導遅延部位を推定することができた。

5．おわりに

本手術法の開発により、術前に認められた臨床ＶＴあるいは電気生理学的検査にて誘発された非臨床ＶＴの体表面12誘導心電図の心電図波形があれば、術中にＶＴが誘発できるかどうかを気にする事なく、術中の心表面および心内膜ペーシングにて異常興奮部位を決定し手術を行えるようになった。

なお、本研究は平成２年度社団法人神緑会助成金の援助によるものである。ここに深謝いたします。

文　献

1．河村剛史、福井康裕：Ｂ型 WPW 症候群における術中ケント束部位の検出法―心表面マッピング自動表示システムの応用，日本胸部外科学会誌，32：1835－1840，1984

2．Josephson ME, Horowitz LN, Waxman HL, Cain ME, Spielman SR, Greenspan AM, Marchlinski FE, Ezri MD: Sustained ventricular tachycardia: Role of the 12-lead electrocardiogram in localizing site of origin. Circulation 64: 257-272, 1981

3．牛島　聰、三崎拓郎、鎌田栄一郎、三井　毅、向井恵一、川筋道雄、岩　喬：12誘導心電図による心室性頻拍発生部位診断－心室ペーシング時心電図の検討，心電図，４：283－293，1984

4．稲垣弥美子：心室性期外収縮の発生起源に関する実験的および臨床的研究，東京女子医科大学雑誌，57：1686－1696，1987