Kobe University Repository : Kernel

PDF issue: 2026-11-24

ガンマナイフ : レクセルガンマユニットによる頭蓋内疾患の治療（トピックス 新しい治療）

浜崎, 昌丈
松本, 悟
玉木, 紀彦

(Citation)
神戸大学医学部神緑会学術誌, 9:153-155

(Issue Date)
1993-06

(Resource Type)
departmental bulletin paper

(Version)
Version of Record

(JaLCDOI)
https://doi.org/10.24546/81007292

(URL)
https://hdl.handle.net/20.500.14094/81007292

KOBE UNIVERSITY

トピックス——

—ガンマナイフ—
レクセルガンマユニットによる頭蓋内疾患の治療

医療法人慈恵会新須磨病院脳神経外科　浜崎昌丈（57年卒）　松本　悟

神戸大学医学部脳神経外科　玉木紀彦

はじめに

ガンマナイフとは脳病変に対する定位脳放射線治療の一つである．正式名レクセルガンマユニット（図1）と呼ばれる装置内に201個のコバルト60線源が半球状に装填されており，これらの線源からの収束ガンマ線ビームが半球中心に焦点を結ぶように配列されている．

定位脳手術の技法を用いて，その焦点に病変部を固定することにより，正確な位置に大量の照射を行うことが可能である．4種のコリメーターヘルメットの持つ異なった大きさの焦点（図2）を組み合わせ，病変部の形状に合わせて治療計画を立てることが可能なため，周囲の正常脳組織への影響を最小限にとどめ，病変部を正確に治療することができる．そのためレクセルガンマユニットを用いた定位脳放射線治療はガンマナイフと呼ばれる．

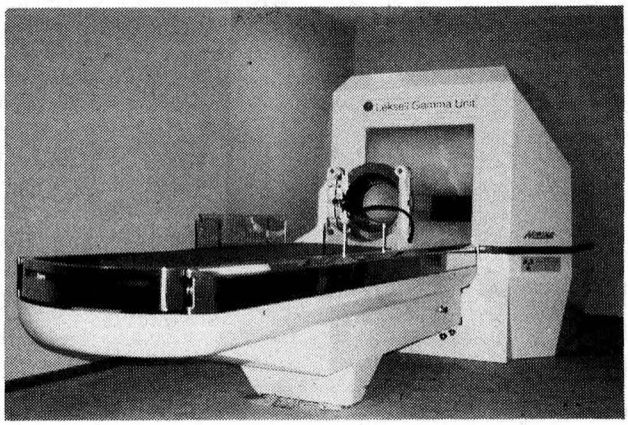

図1　レクセルガンマユニット
（新須磨病院ガンマナイフ治療センター）

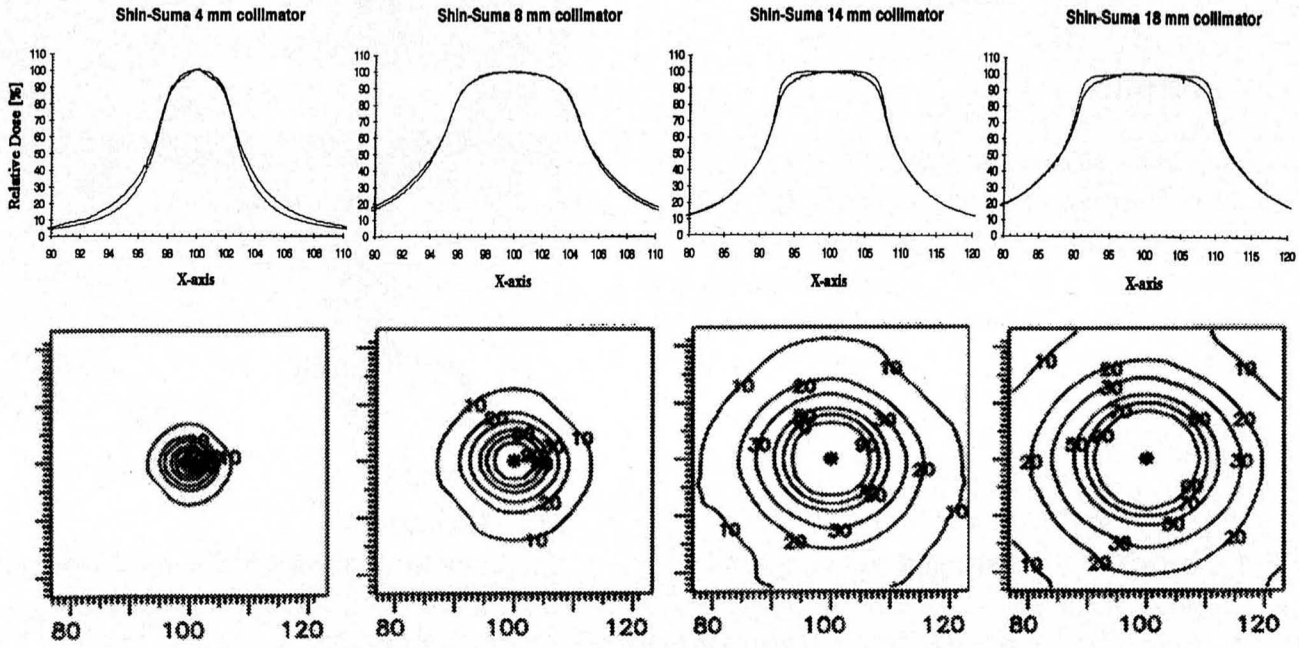

図2　上段：4，8，14，18mmコリメーターによる相対線量曲線
下段：各コリメーターによる等線量曲線

レクセルガンマユニットはその第一号機がスウェーデンの脳外科医故レクセル教授によって，1968年に製作され，以後現在では世界で30数台が稼働中であり，日本では当院で1992年12月より治療を開始した装置が9台目であり，西日本では初の装置である（表1）．

表1　レクセルガンマユニット現在の設置状況

世界で稼働しているガンマユニット(国別)

1.	スウェーデン	カロリンスカ病院	1968
			1974
			1988
2.	アルゼンチン	クリニカ・デル・ソル	1984
3.	イギリス	シェフィールド王立病院	1985
4.	アメリカ	ピッツバーグ大学、プレスビタリアン病院	1987
5.	ノルウェー	ベルゲン大学病院	1988
6.	アメリカ	バージニア大学	1988
7.	アメリカ	シカゴ脳神経外科センター	1988
8.	アメリカ	アトランタ、ピードモンド病院	1989
9.	イタリア	ローマ、中央外科病院	1989
10.	アメリカ	メイヨクリニック	1989
11.	韓国	アーサンメディカルセンター	1990
12.	アメリカ	テキサス、プレスビタリアン病院	1990
13.	日本	東京大学医学部付属病院	1990
14.	アメリカ	ロスアンゼルス、グッドサマリタン病院	1990
15.	アメリカ	カリフォルニア大学、サンフランシスコ校	1991
16.	アメリカ	ケンタッキー大学、レキシントン	1991
17.	アメリカ	メリーランド大学、ボルチモア	1991
18.	韓国	キョンヒー病院	1991
19.	日本	小牧市民病院、愛知	1991
20.	日本	中村記念病院、北海道	1991
21.	日本	日高病院、群馬	1991
22.	日本	茅ケ崎徳洲会病院	1991
23.	日本	鈴木二郎記念診療所ガンマハウス	1991
24.	日本	藤枝平成記念病院	1991
25.	日本	横浜労災病院	1992
26.	アメリカ	ブラウン大学プロビデンス、ロードアイランド	1992
27.	オーストリア	グラツ大学	1992
28.	韓国	ヨンセイ病院	1992
29.	フランス	ラ・ティモン、マルセーユ	1992
30.	イタリア	ベロナ大学病院	1992
31.	台湾	ベテラン病院、台北	1992
32.	日本	新須磨病院	1992

治療適応

ガンマナイフにより1992年6月末までに日本を含めた全世界で8,869例が治療されている（表2）．

その疾患別頻度がガンマナイフの適応性と考えられる．しかしながらこれらの疾患総てが治療適応というわけではなく，まず大きさで平均径約3cm以下が適応と考えられる．またそのなかで，1）手術到達の困難な部位，2）高齢者，poor risk 患者，3）手術残存病変，再燃性病変，4）手術拒否患者，等の場合が好適応と考えられる．

治療方法

1）局所麻酔下に定位脳手術用フレームを4本のピンで頭蓋に固定する．

2）特殊なヘルメットを用いて頭蓋の形状の概略を測定し，治療計画の際に頭蓋表面より病巣部までの距離を自動的に算出し，線量計算に用いる．

表2　治療症例の疾患別頻度

ガンマユニットによる治療症例数

		世界 1968年～'92年6月30日		日本 1990年9月～'92年6月30	
血管障害	脳動静脈奇形	4279	48.7%	511	43.3%
	動脈瘤	6	0.1%	3	0.3%
	その他	70	0.8%	9	0.7%
血管障害小計		**4355**	**49.1%**	**523**	**44.3%**
良性腫瘍	聴神経鞘腫	1190	13.4%	187	15.9%
	髄膜腫	813	9.2%	133	11.3%
	下垂体腫瘍(腺腫)	532	6.0%	42	3.6%
	松果体腫瘍	68	0.8%	10	0.8%
	頭蓋咽頭腫	109	1.2%	17	1.4%
	血管新生腫瘍	43	0.5%	7	0.6%
良性腫瘍小計		**2755**	**31.1%**	**396**	**33.6%**
悪性腫瘍	転移性腫瘍	771	8.7%	158	13.4%
	神経膠腫瘍	518	5.8%	62	5.3%
	脊索腫	26	0.3%	4	0.3%
	軟骨肉腫	10	0.1%	1	0.1%
	グロムス腫瘍	25	0.2%	4	0.3%
	眼の黒色腫	16	0.2%	0	
	鼻咽腔癌	8	0.1%	2	0.2%
悪性腫瘍小計		**1374**	**15.5%**	**231**	**19.6%**
	その他の腫瘍	194	2.2%	29	2.5%
腫瘍小計		**4323**	**48.8%**	**656**	**55.7%**
機能的疾患	難治性疼痛	88	1.0%		
	三叉神経痛	47	0.5%		
	パーキンソン	14	0.2%		
	精神神経症	13	0.1%		
	癲癇	16	0.2%		
	その他	13	0.1%		
機能的疾患小計		**191**	**2.1%**		
総計		**8869**	**100.0%**	**1179**	**100.0%**

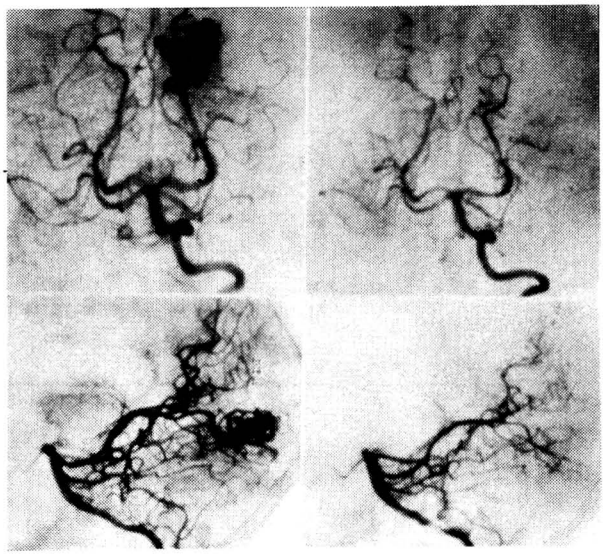

図3　脳動静脈奇形

左上：治療前の脳動静脈奇形血管撮影正面像，側面像

右上：治療後の完全閉塞を来たした血管撮影（カロリンスカ病院提供）

3）目盛つきのヘルメットを装着し，MRI，血管造影等の検査を行う．

4）病巣の位置，形状に一致するよう焦点を組み合わせ，線量計画をたてる．照射容積，照射部位，前照射の有無，病巣の放射線感受性，を考慮して照射部位の辺縁線量を決定する（図4）．

5）計算された焦点がガンマユニットの焦点に一致するように定位脳手術用フレームをコリメーターヘルメット内に固定し照射を行う．

治療結果

当院での治療症例は平成5年3月24日までで43例あるが，追跡調査期間が短く効果判定は不可能である．

そこで代表的疾患に関してピッツバーグ大学の成績を示す．

1）脳動静脈奇形

脳血管障害の中で脳動静脈奇形はよい適応である（図3）が，脳動脈瘤は効果出現が遅いため適応外である．

脳動静脈奇形治療227例中，2年後の血管撮影による経過観察46例で80％が完全閉塞，17％が部分閉塞を来たした．

完全閉塞率は動静脈奇形の大きさに左右され，4立方cm以下の容積のものでは88％が完全閉塞した[1]．

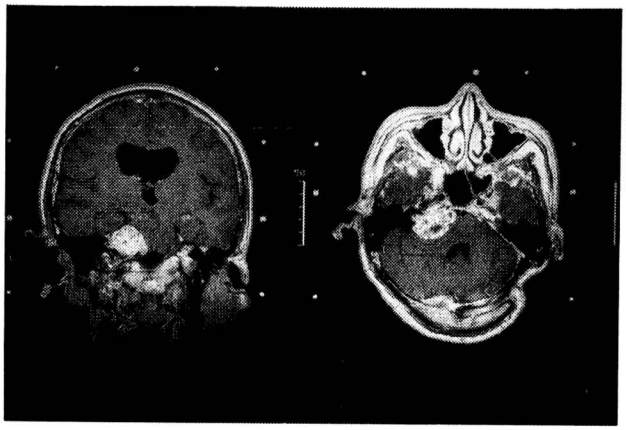

図4　聴神経腫瘍

ガドリニウム造影MRIを用いた線量計画

11焦点を組み合わせ，50％等線量曲線を病巣部辺縁に一致させた．

病巣が大きく，形状が不整であるため多数の焦点の組み合わせを要する．

2）聴神経腫瘍

脳腫瘍の中で最も良い適応である（図4）．1年の経過観察40例で55％が縮小し，43％が不変であった．1例のみに増大が認められた．

46％で聴力は温存され，とくに直径10mm以下の7例全例で聴力障害は認められなかった．

三叉神経，顔面神経の障害はおれぞれ12例，14例で出現したが，全例改善した[2]．

3）髄膜腫

とくに頭蓋底髄膜腫等の手術後残存例，再発例等に有効である．

6～36ヶ月の経過観察50例中34％で腫瘍は縮小し，62％で変化が認められず，2例4％においてのみ腫瘍は成長を続けた．

しかしながら3例6％において新たな神経症状が出現した[3]．

ま と め

ガンマナイフの特徴を列挙する．

1）開頭術無しに頭蓋内病変の治養が可能である．

2）入院期間が短い（3日間）．

3）開頭術に伴う合併症の危険がない．

4）手術で到達不能な部位の治療ができる．

5）高齢者，poor risk患者にも可能である．

6）手術拒否患者にも可能である．

7）治療効果判定に時間を要する．

8）放射線障害の危険は存在する．

9）現在は保険外治療のため治療費が高額である．

ガンマナイフは脳に触れることなく頭蓋内疾患を治療する全く新しい治療法であるが，適応疾患に限界もあり従来の脳神経外科顕微鏡手術，血管内手術等と競合する治療法ではなく，互いに補足しながら脳神経外科治療として発展して行くものと思われる．

（この稿を終えるにあたり，ご指導，ご校閲いただきました当院常任顧問松本　悟先生に，深く感謝致します．）

参考文献

1）Lunsford LD, Kondziolka D, Flickinger JC, et al : Stereotactic radiosurgery for artriovenous malformations of the brain. J Neurosurg 75 : 512–524, 1991

2）Flicknger JC, Lunsford LD, Coffey RJ, et al : Radiosurgery of acoustic neurinomas. Cancer 67 : 345–353, 1991

3）Kondziolka D, Lunsford LD, Coffey RJ, et al : Stereotactic radiosurgery of meninglomas. J Neurosurg 74 : 552–559, 1991