Kobe University Repository : Kernel

PDF issue: 2026-11-25

脳神経外科の最近の話題 : 脳に対する非侵襲的治療への道（各科の話題 神戸大学医学部）

玉木, 紀彦
江原, 一雅

(Citation)
神戸大学医学部神緑会学術誌, 12:126-129

(Issue Date)
1996-08

(Resource Type)
departmental bulletin paper

(Version)
Version of Record

(JaLCDOI)
https://doi.org/10.24546/81007477

(URL)
https://hdl.handle.net/20.500.14094/81007477

KOBE UNIVERSITY

「脳神経外科の最近の話題—脳に対する非侵襲的治療への道」

神戸大学脳神経外科　玉木紀彦（39年卒）　江原一雅（50年卒）

1．はじめに

私共脳神経外科医は，患者に対する侵襲をできるだけ少なく，安全でかつ診断精度および治療効果をいかに最大限にあげ得るかという目標を常に追い求めてきた．特に最近の治療面では脳に対する侵襲を少なくする頭蓋底手術が広く行われるようになり，治療成績が向上した．また，種々の技術革新により神経内視鏡の性能が向上し，これを用いた治療が普及しはじめた．また，手術以外の非侵襲的治療法として，カテーテルによる脳血管内外科治療が発達した．あるいは，ガンマナイフ，リニアックナイフといった定位的放射線外科治療が我が国にも導入され，手術により到達困難な脳深部の病巣に対しても手術に匹敵する治療成績をあげることが出来るようになった．この様に特に最近著しく発展した種々の低侵襲治療法の進歩および将来の展望について私共の経験を踏まえ紹介する．

1．頭蓋底脳神経外科手術

最近になり従来直達根治手術の困難であった海綿静脈洞および脳幹前面等の頭蓋底部腫瘍あるいは脳動脈瘤に対し顔面，頭蓋底骨，側頭骨，あるいは後頭骨・環椎関節等からアプローチする頭蓋底手術の治療成績が向上した．これらのアプローチは脳に対する圧迫を最小にし，脳を愛護的に扱うという脳神経外科の立場から見れば，低侵襲治療の一つと考えてもよい．従来の手術アプローチでは海綿静脈洞近傍の髄膜腫の全摘出率は，1980年代には50％以下の報告が多く，大部分の患者は再発を繰り返し何回も手術を受け苦しんでいた．しかし，頭蓋底手術の発達により比較的安全に手術可能になった．私共の教室でも積極的に頭蓋底手術による脳腫瘍，脳動脈瘤手術を行ってきた．

頭蓋底手術により摘出した17才男性の斜台脊索腫を図1に提示する．斜台から脳幹腹側に位置した腫瘍に対し経上顎洞的にLe Fort I maxillotomyを行い，前方から腫瘍を全摘出した．本法は脳幹や神経を殆ど圧迫せずに腫瘍を摘出可能である．患者の術後経過は極めて順調で，何ら神経症状を残すことなく独歩退院した[1]．

2．脳血管内外科治療

近年，柔らかく細径のマイクロカテーテルが発達し，脳内の病巣近傍の動脈までカテーテルをもって来ることが可能となった．このマイクロカテーテルを用い，脳動静脈奇形や脳動脈瘤の超選択的塞栓術が行われている．塞栓術は，脳動静脈奇形などでは単独では根治率は高くないためむしろ手術を安全に行うための前治療として行われることが多い．塞栓物質として液体性硬化剤や離脱型バルーンが以前より用いられてきたが，最近では特に離脱型プラチナミニコイルが開発され，脳動静脈奇形，破裂脳動脈瘤の治療にも用いられるようになった[2]．また，閉塞性血管障害に対し選択的血栓除去融解術やバルーン血管拡張術も試みられるようになった．

離脱型プラチナミニコイルを用いた，外傷性内頚動脈海綿静脈洞瘻の血管内外科治療例を図2に提示する．67才男性の外傷性内頚動脈海綿静脈洞瘻の症例で，治療後の脳血管撮影では内頚動脈海綿静脈洞瘻は完全閉塞された．臨床的

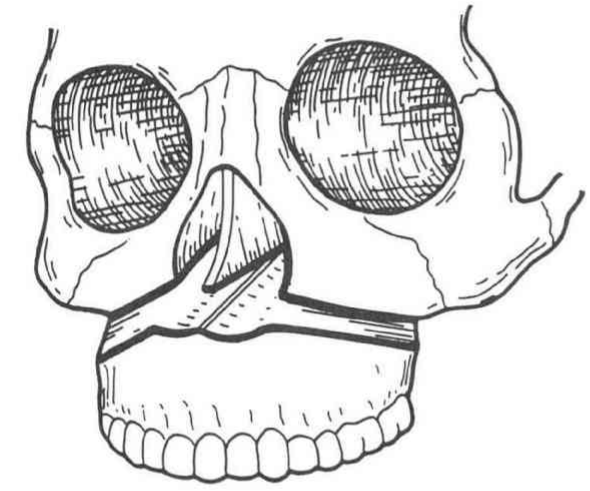



図１　頭蓋底手術により全摘出した斜台部脊索腫の一例（文献１より引用）
(上段)手術アプローチ．経上顎洞的に Le Fort I maxillotomy を行い斜台に到達した
(中段)術前 MRI,
(下段)術後 MRI



図２　離脱型プラチナミニコイルを用いて血管内外科治療を行った外傷性内頚動脈海綿静脈洞瘻の67才男性の症例.
（左）治療前の左内頚動脈撮影，両側の内頚動脈海綿静脈洞瘻が見られる.
（右）治療後の脳血管撮影では内頚動脈海綿静脈洞瘻は完全閉塞された.

にも術前に存在した結膜充血，眼球突出，左外転神経麻痺は改善した.

３．定位的脳放射線外科治療

非侵襲的に脳腫瘍や脳動静脈奇形を治療する方法として，201個のコバルト60のガンマ線を患者の頭部を定位的脳手術用固定枠に固定して集中照射するガンマナイフは1968年にスエーデンで始まった．我が国では1990年に東京大学に導入された．兵庫県下においては私共の関連病院に1992年に導入され，３年間にすでに500例以上の症例が治療された[3]．これにより小さな病巣に限られるものの，短期間の入院で深部の脳動静脈奇形や良性，悪性腫瘍が治療可能となった．図３にガンマナイフで治療された転移

性脳腫瘍例を提示する．患者は66才男性の肺癌手術後の症例で，神経症状は認めなかったが術後の MRI 検査で大脳皮質運動野直下に腫瘍が見つかった．ガンマナイフで治療され，図３右の如く，３ヶ月後の MR で腫瘍陰影はほぼ消失，神経症状の悪化は認めず，通常の社会生活が可能であった．原発巣の悪化で１年後に死亡されるまで脳内の病巣の再発は認めなかった．

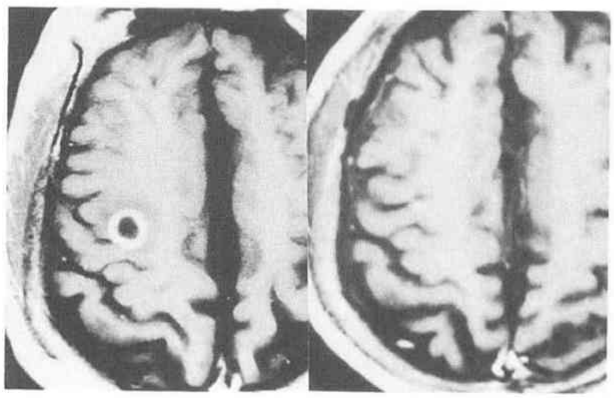

図３　ガンマナイフで治療された転移性脳腫瘍例．
（左）66才男性の肺癌手術後の症例．神経症状は認めなかったが術後の MRI 検査で大脳皮質運動野直下に腫瘍が発見された．
（右）治療後３ヶ月後の MR．

一方では放射線治療用のリニアックを用いても多方向から照射することにより定位的放射線外科治療が同様に可能であることが報告された．神戸大学脳神経外科では1992年より放射線科と共同で定位的放射線外科治療を行ってきた．この度，私共は三菱電機と共同で定位的放射線外科治療に適したリニアック定位放射線外科治療装置を開発した．この装置はリニアックの回転軸を２軸に増やすことで照射方向の自由度を増加させ，患者の治療台を回転させること無しに定位的放射線外科治療を行う装置で，しかも照射中心の位置精度を中心から0.5㎜以内に抑えることに成功した．本装置は近く本院に第一号機が導入され，臨床試験を行う予定である[4]．

さらに生物学的効果の高い放射線として重粒子線があり，最近，放射線総合研究所において悪性脳腫瘍の重粒子線治療装置による臨床試行が始まった．兵庫県においても重粒子線治療施設が計画され，早ければ1999年頃に臨床応用可能になるであろう．

４．神経内視鏡下脳神経外科手術

脳神経外科においても種々の技術革新により種々の診断・治療用の内視鏡装置が開発された．診断の面では極めて細径の血管内内視鏡が開発され，私共はこれを用い，脊髄疾患の診断に応用している．また私共は手術において，脳室内や，神経，血管の裏側など重要構造物で視界が遮られる部分の確認のために内視鏡を積極的に活用している[5]．

最近治療の面では図４に示すように多目的神経内視鏡が開発された．これにより種々の鉗子，吸引，電気凝固，バルーン，レーザー等の器具を駆使して嚢胞の開放，水頭症治療，腫瘍生検から腫瘍の摘出や脳動脈瘤の治療も試みられている．私共の施設でも，図４に示したザモラノ式や各種の内視鏡治療システムを導入し，臨床応用を行っている．



図４　私共の使用しているザモラノ式多目的神経内視鏡

５．コンピュータ支援手術および将来への展望

最近目覚ましい進歩をとげた手術支援機器として，コンピュータを用いた術中ナビゲーションシステムがあげられる．これは手術器具の先端あるいは顕微鏡の焦点の位置が術前あるいは術中に撮影された CT，MRI 上のどの位置にあるのかリアルタイムでモニター上に表示する装置である．図５に示したのは，ツアイス社製

MKM 型コンピュータ支援手術用顕微鏡システムである．これらを用い，最も安全な方向から確実に病巣に到達し，病巣の摘出範囲の決定や，病巣背後の構造物の確認にも有用である．コンピュータ支援手術システムを用い，最小の侵襲で，しかも最大の治療効果をあげうる手術が容易になると思われる．

脳神経外科の中にはもやもや病，脳動脈瘤，神経線維腫症，水頭症の一部に家族発症が見られる症例があり，遺伝子の構造異常が解明されている疾病もある．将来遺伝子治療などの分子生物学的治療の発達により病態解明が進み，病気の予防が可能になれば患者にとってもっと大きな福音となるであろう．

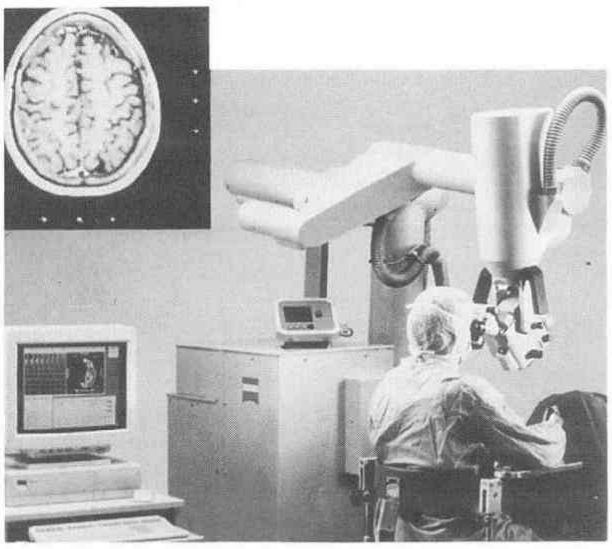

図5　カールツアイス社製 MKM 式コンピュータ支援手術用顕微鏡システム

6．結　　論

最近脳神経外科の治療の分野では，頭蓋底手術，神経内視鏡下手術，コンピュータ支援手術，血管内外科治療，定位的放射線外科治療など，より非侵襲的な治療法に著しい発展が見られた．これらの非侵襲的治療法の進歩により，より安全で最大の治療効果をあげることが私共脳神経外科医の一つの目標である．さらに，近い将来脳神経外科疾患の予防も決して夢ではない時期が訪れるかも知れない．

参考文献

1）谷本敦夫，玉木紀彦，冨田洋司，長嶋達也，花田友成，河村淳史（1995）：斜台脊索腫の Le Fort I maxillotomy による摘出術，脳神経外科ジャーナル　4，478－483

2）中村　貢，玉木紀彦（1995）：脳神経血管内手術の臨床，兵庫県全外科医会会誌　23，21－26

3）Ehara K, Tamaki N, Hamasaki M, Yamamoto H, Matsumoto S (1995) : Gamma-knife treatment for metastatic brain tumors. Neuroradiology, 37 (supple.) 537–538

4）Ehara K, Tamaki N, Sakaguchi T, Kono M, Fujita K, Sunaga T, Kishimoto T, Goto M, Kurokawa M, Tanaka T (1995) : Developement of a new 3-dimensional dose planning software and C-arm multi-axis stereotactic lineac radiosurgery system. J of Computer Aided Surgery 1, 60–61

5）江口貴弘，倉田浩充，山元一樹，西田吉充，近藤威，長嶋達也，玉木紀彦（1995）：頭蓋底外科における内視鏡—手術支援システムとしての臨床経験，第二回日本神経内視鏡研究会抄録集，39