Kobe University Repository : Kernel

PDF issue: 2026-11-27

下肢静脈瘤に対する硬化療法について : 臨床的ならびに理論的検討（助成研究報告）

志田, 力
脇田, 昇
豊田, 吉哉[他]

(Citation)
神戸大学医学部神緑会学術誌, 12:143-147

(Issue Date)
1996-08

(Resource Type)
departmental bulletin paper

(Version)
Version of Record

(JaLCDOI)
https://doi.org/10.24546/81007481

(URL)
https://hdl.handle.net/20.500.14094/81007481

KOBE UNIVERSITY

助成研究報告——

下肢静脈瘤に対する硬化療法について
—臨床的ならびに理論的検討—

神戸労災病院心臓血管外科　志田　力（43年卒）　脇田　昇（55年卒）
豊田　吉哉（平成２年卒）　的場　保巳（平成元年卒）
現神戸大学第２外科　野原　秀晃（60年卒）　坂田　雅宏（62年卒）
井上　享三　川平　敏博
神戸労災病院薬剤部　南橋　薫
神戸労災病院検査科　中村　貴晴

下肢静脈瘤（以下静脈瘤と略す）の硬化療法はなんらかの硬化剤を用いて静脈瘤を消失させる術式である[1)2)]．歴史的には100年以上も前から行われてきたが，適応が狭いこと，再発が少なからずあることが本格的な普及を拒んできた．しかし近年逆流を来たしている病的静脈の結紮を行うことにより成績が向上することがはっきりし，その治療対象も格段に拡大した．神戸労災病院心臓血管外科では1993年10月より静脈結紮併用硬化療法を開始し，現在までの２年４ケ月で950人の治療を行ったが，その経験を中心に，本治療法の成績ならびに問題点につき述べる．

１．対　　象

1993年10月以来現在までに治療を行った一次性静脈瘤患者950人1150肢である．性別は女性759人，男性191人であった．同時期にストリッピング手術は全く行っておらず，下腿潰瘍例を含め全例通院にて治療を行った．

方　　法

静脈瘤の病態は American venous forum に準拠し分類したが[3)]，伏在静脈型はさらに大伏在静脈（Saphenous，Sと略す），小伏在静脈（Short saphenous，SSV）に分けた．分節型（Segment，Seg）は伏在静脈本幹以外のものとした．reticular 型（Ret）には teleangiectasis を含めた．

静脈結紮併用硬化療法の手技

以下の手順で行っている（表１）．第１日目に逆流のある静脈の結紮を局所麻酔で行う．その後残存した静脈瘤に硬化剤を注入する．３日後から弾力ストッキングを６週間着用させている．３週目，３ヵ月目に静脈瘤の消失状態を観察し，静脈瘤の残存があれば，硬化術の追加を行う．

表１　下肢静脈瘤硬化療法の治療手順

初診	静脈瘤の診察し治療方針を決定
第１日	
静脈結紮——静脈瘤の程度のひどい場合	
硬化剤注入	高張食塩水
	ﾎﾟﾘﾄﾞｶﾉｰﾙ—静脈瘤の程度の軽い人
第３日目	弾力ｽﾄｯｷﾝｸﾞ開始(６週間)
第1週目	抜糸
第3週目	血栓形成、圧痛あれば,血栓絞りだし

硬化剤の種類

硬化剤は主に高張食塩水（20%，HSと略す）またはポリドカノロール（1－3%）を用いている．前者はある程度の大きさの静脈瘤に，後者は小さな静脈瘤に用いた．また食塩水濃度の違いによる硬化術の効果を比較するため，14.5%食塩水（LSと略す）を100例に用いた．即ち術式の一定した1994年の4カ月間224人を対象に前期2ヵ月の100人には硬化剤として主としてHSを，後期2ヵ月の124人には主としてLSを用い，静脈硬化の成功度すなわち再注入が必要かどうか，ならびに術後の血栓形成率を比較した．

静脈結紮部位

初期の500例は触診視診にて結紮部位を決定した．1994年11月からデュプレックススキャン（以下デュプレックス）を静脈瘤診断に用い[4]，その結果を参考にして静脈結紮部位を決めている．デュプレックスのプローブは7.5メガヘルツを用い，鼠径部にて大腿静脈の血栓症の有無，ついで大伏在静脈全長にわたり，瘤形成，弁不全，不全交通枝の有無，大きさなどを調べている．不全交通枝は，Mモードにて同定し，下腿のミルキングテストを行いパルスドプラー法にて両方向性の血流を認めるものとした．

デュプレックス使用による手技，成績の変化；静脈結紮の適否は本治療において重要な位置を占める．その意味でデュプレックス使用の前後でどのように術式が変化したかを検討した．対象はデュプレックス導入前の1994年1年間の463肢と導入後の1995年1年間の424肢である．検討項目は静脈結紮の部位，数，硬化療法の回数ならびに術後合併症としての血栓形成である．

結紮術後の下肢静脈の性状：大腿静脈流入部での大伏在静脈結紮の術後1カ月及び3カ月目に，大腿部大伏在静脈の内径の変化，開存性，壁在性血栓の有無をデュプレックスを用いて調べた．

2．結　果

病態別頻度

全症例ではS型が53%とほぼ半数を占めた．ついでSeg型が29%，SSV型が17%と続き，Ret型は1%と少なかった．男女の違いをみると女性ではS型が半数弱（48%）であったのに対し，男性ではS型が74%とその割合が多かった．

自覚症状ならびに術前合併症

静脈瘤による自覚症状では，下肢が疲れやすい，痛む，が症例の65%と最も多く，夜間のこむら返り60%，皮膚の変色45%などが続いた．その他静脈瘤がみにくい，脚がはれる等の訴えがあった．また静脈瘤による合併症をみると，全症例では色素沈着29人，うっ滞性皮膚炎107人，ビラン，潰瘍18人など計171人（18%）がなんらかの合併症を持っていた．

硬化療法の成績

ほとんどの患者で静脈瘤の消失が得られた．また術直後から足のだるさの軽減，こむら返りの消失など自覚症状の好転が得られた．ビラン，潰瘍は18人に認めたが，すべて外来治療のみでビラン，潰瘍の縮小，消失が得られた．症例を呈示する．56歳の男性，小売業で立ち仕事である．以前より静脈瘤があったが放置していた．約3年前左下腿外側に潰瘍が出来，難治である．初診時3×4cmの潰瘍を認めた．まず大伏在静脈を鼠径部，膝上，膝下にて結紮，残った静脈瘤にHSを注入した．足のだるさなどの自覚症状は軽快したが，潰瘍は残存したため，デュプレックスにて検査してみると，直径5mmのBoydの不全交通枝を認めた．この交通枝を結紮したところ，潰瘍は急速に消退し治癒した（図1a，b）．

術後合併症

なんらかの合併症を認めたのは54人であった．最も多かったのは大腿部の大伏在静脈の血栓性静脈炎（21人）であり，大伏在静脈の結紮



図１ａ　左：術前，右：術後

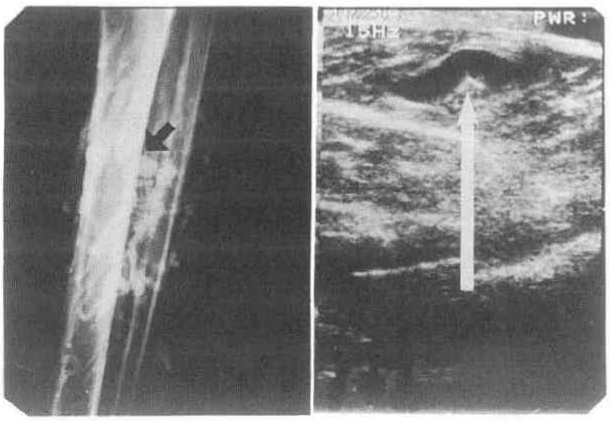

図１ｂ　左：静脈造影，右：ドプラー検査（矢印は不全交通抜を示す．

部位間で起こっており，すべて鎮痛剤にて軽快した．硬化剤注入部の皮膚壊死をきたしたのは３人であった．大きさは１円玉大であり，切除縫合にて治癒した．その他，感染13人，後出血８人，水泡形成５人などの合併症がみられたが，重篤なものはなかった．

硬化剤濃度の差による成績の違い

HS を用いた100人では再注入を行ったのは16人（16%）であった．しかし LS を用いた124人では２回目の注入が必要であったのは49人（40%）に達し，さらに３回目の注入が10人（８%）で必要であった．また対象数は少し異なるが，血栓形成の頻度は HS 176人では54人（30%）であったが，LS 124人では21人（17%）であった（図２）．

硬化剤の違いによる効果
(HSとLS)

	前期2ヵ月 初回治療	前期2ヵ月 2回目	後期2ヵ月 初回治療	後期2ヵ月 2回目	後期2ヵ月 3回目
HS	75	6	3	9	7
LS	2	8	109	39	3
P	14	2	3	1	
結紮のみ	9		9		
合計	100	16	124	49	10

(注、HS:20%食塩水、LS:14.5%食塩水、P:ｴﾄｷｼｽｸﾚﾛｰﾙ)

図２

デュプレックス使用よる手技，成績の変化

静脈結紮部の決定にデュプレックスを使用しなかった前期とデュプレックスを使用した後期で，治療手技の変化を比較してみると，静脈結紮部位は前期平均1.7カ所であったものが，後期平均2.7カ所に増加した．また硬化療法の回数は前期1.4回が後期1.1回に減少した．一方治療を要する硬化療法後の血栓形成は前期26%が，後期７%に激減した．

結紮術後の下肢静脈の性状

鼠径部大伏在静脈の直径は，術前平均9.7㎜であったものが，術後１ヵ月では5.4㎜へと減少した．一方ミルキングテストによる静脈の逆流波型の検出率は術前93%であったものが術後57%へと減少したが０%にはならなかった．壁在血栓は術後１ヵ月では70%ほど例で検出されたが，３ヵ月以上経った例では壁在血栓はまったく認められなかった．

遠隔期成績

現在術後１年目の検診にて来院する症例が増えてきているが，おおむね満足のいく結果を得ている．

３．考　　案

従来，静脈瘤にたいしては Babcock のストリッピング手術が第一選択とされてきた．しかし本法は入院が必要であり，静脈瘤はなくなっても切開部の創痛，しびれで悩まされることも珍し

くなかった．一方硬化療法はヨーロッパ特にスイス，フランス，ドイツにて広く行われてきたが[5]，本邦ではあまり注目をあびなかった．しかし数年前松江の伊藤博士が本法を導入し，多数の症例を治療するに及んで，多くの施設で追試が行われ，良好な初期成績が報告されるようになった[6]．

硬化療法の作用機序は，静脈瘤部に硬化剤を注入し内膜障害などを起こさせ血栓をつくり，注入直後から同部を圧迫固定することにより静脈瘤を消失させるものである．ただ静脈瘤の大多数を占めるS型は静脈逆流が強く，範囲も広いため硬化療法の効果が一定せず，大腿部の限局性ストリッピング術を行ったり硬化用カテーテルを用いるとか，種々の工夫が必要であった．これらのうち鼠径部での大伏在静脈結紮（高位結紮）は静脈圧の低下をきたし，その後の硬化療法との組み合わせで良好な成績が報告されている[7]．このようにして硬化療法は静脈結紮を併用することにより，ほぼすべての静脈瘤へと適応が拡大したが，なんといっても新しい術式のためその作用機序など不明の点も多い．

今回われわれは，硬化剤，結紮部位，術後の静脈瘤の変化について臨床的検討を行った．硬化剤に関しては種々の薬剤が試みられており，実際に用いられている．食塩水に関しても14.5%，20%，23.6%，30%と種々の濃度があり，術者の好みにより用いられている[2]．しかしその濃度差による効果についての多数例の検討は行われたことがなかった．今回のわれわれの検討の結果LSはHSに比し硬化の効果はあきらかに弱かった．また合併症である血栓形成はHSで有意に多かった．このことはHSは内膜障害の力が強いことを表しており，HSは硬化剤としてLSに比しより有用と結論ずけられた．著者はこの検討後，LSは用いていない．

デュプレックス使用は静脈結紮併用硬化療法にどのような変化を与えたか？ われわれは本治療法の遠隔成績をあげるには不全交通枝の処置が不可決と考えている．静脈瘤患者は下腿の表在静脈の拡張があり，交通枝も多く認められ，どれが大切な不全交通枝かの判断に迷うことが多かった．このため1994年11月からデュプレックスを診断に用いている．デュプレックス使用前後で比較したが，対象は1994年と1995年の全ての症例を含んでいるが，病態分布などには差を認めない．1994年1人当り1.4回であった硬化療法の回数が，適切な静脈結紮を行った1995年には1.1回に減少した．詳細は他稿にて発表予定であるが，この検討から，適切な（逆流）静脈を結紮することにより，静脈瘤のかなりは消失し，硬化療法を行う必要が少なくなることが判明した．すなわち静脈瘤の本態は静脈の弁不全にもとずく静脈の蛇行，拡大と考えれば，その原因である弁不全部を選択的に結紮する術式は静脈瘤治療の理にかなっていると考える．

さらにこのように結紮した後の静脈の運命についてデュプレックスにて調べているが，静脈逆流は残存するが静脈の直径は減少し正常近くになることが判明した．今後本治療法の血行学的裏付けとしてエアープレチスモグラムを用いた検討を行う予定である．

4．終わりに

“下肢静脈瘤は進行性でかつ変性疾患であり，治療はあくまでも対症的である”といみじくもメイヨクリニックのラーソンが言ったように[8]，必ずしも静脈瘤は根治をめざす必要はない．静脈結紮と硬化術を組み合わせた術式による，硬化療法併用静脈結紮術はほぼすべての静脈瘤が治療可能であり，また通院で行える大きな特長をもっている．その意味で入院という侵襲を与えることなく，患者の満足が得られる本法は今後普及するものと考える．

文　献

1）伊藤勝朗，岩井武尚，折井正博，平井正文，堀豪一編（1993）：下肢静脈瘤硬化療法．医歯薬出版．東京

2）Goldman MP（1991）：Sclerotherapy. Treatment of varicose and teleangiectatic leg veins. Mosby Year Book. St. Lous

3）American Venous Forum, Ad Hoc Committee. (1995) : Classification and grading of chronic venous disease in the lower limbs — A consensus statement— 脈管学 35 : 333–339

4）Bishop CC, Fronek HS, Fronek A et al (1991) : Real-time color duplex scanning after sclerotherapy of the greater saphenous vein. J Vasc Surg 14 : 505–508

5）Huebner K (1991) : The out-patient therapy of trunk varicosis of the greater saphenous vein by means of ligation and sclerotherapy. A contribution from a German phlebology practice. J Dermatol Surg Oncol 17 : 818–823

6）平井正文，小谷野憲一，阪口周一 (1993) : 臨床静脈学　阪口周一編　中山書店　東京

7）Fridell ML, Samson RH, Cohen MJ et al (1992) : High ligation of the great saphenous vein for treatment of lower extremity varicosities: the fate of the vein and therapeutic results. Ann Vasc Surg 6 : 5–8

8）Larson RH, Lofgren EP, Myers TT et al (1974) ; Long-term results after vein surgery. study of 1000 cases after 10 years. Mayo Clin Proc 49 : 114–117