Kobe University Repository : Kernel

PDF issue: 2025-07-16

人体組織学カラースライド・データベース

溝口，史郎

(Issue Date)
2015-05-04

(Resource Type)
learning object

(Version)
Version of Record

(Rights)
1.利用者による利用の範囲は、著作権法に定める私的利用の範囲とする。2.研究成果を利用者が利用した結果について、許諾者はその責任を負わない。
私的利用の範囲を超える二次利用（印刷物、ウェブサイト、発表資料等への転載など）については、利用希望者は附属図書館（https://lib.kobe-u.ac.jp/da/secondaryuse/#secondaryuse-…

(URL)
https://hdl.handle.net/20.500.14094/90002989

20-000
平衡・聴覚器

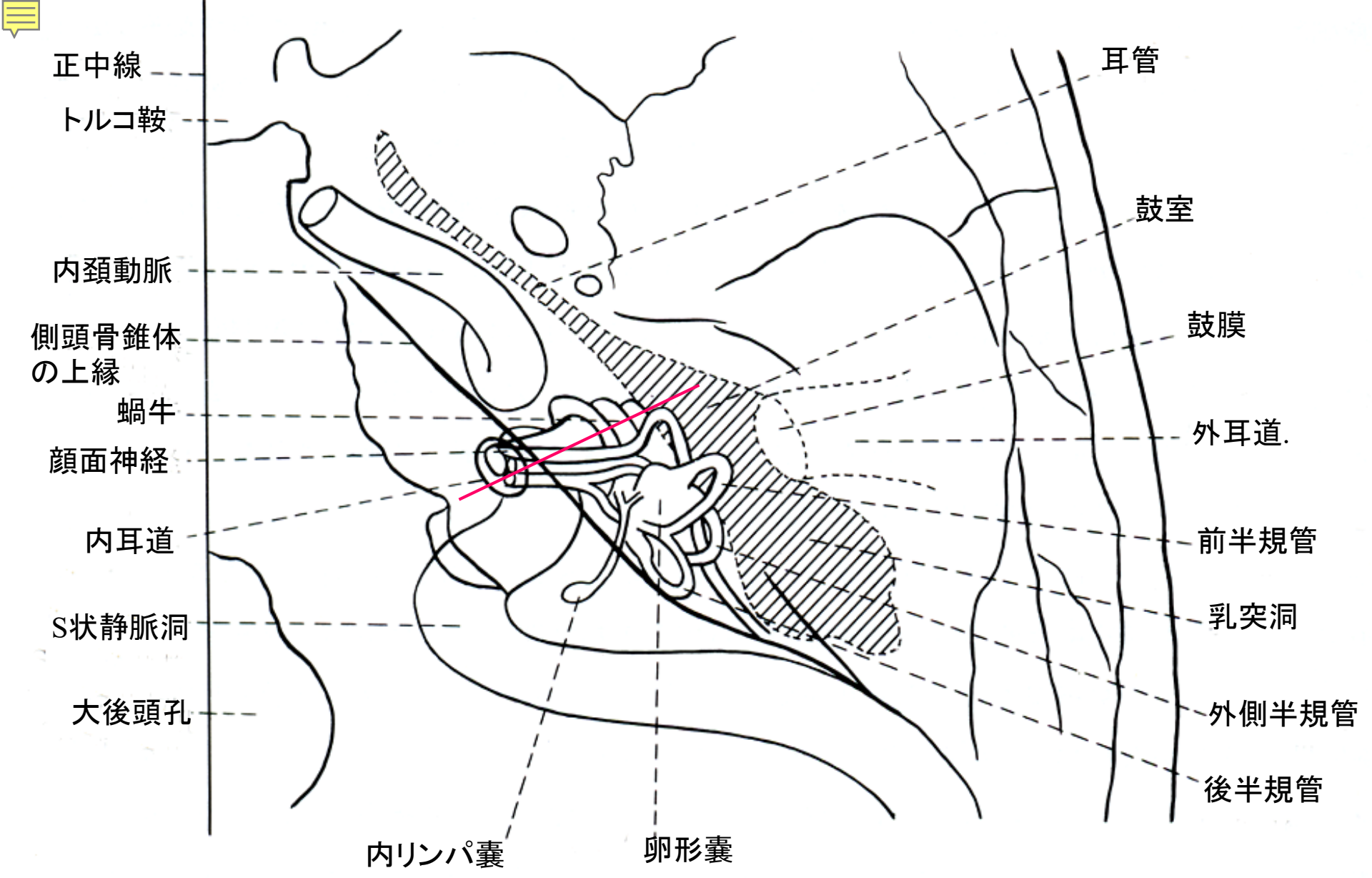

20-01　側頭骨における膜迷路の位置（模式図）

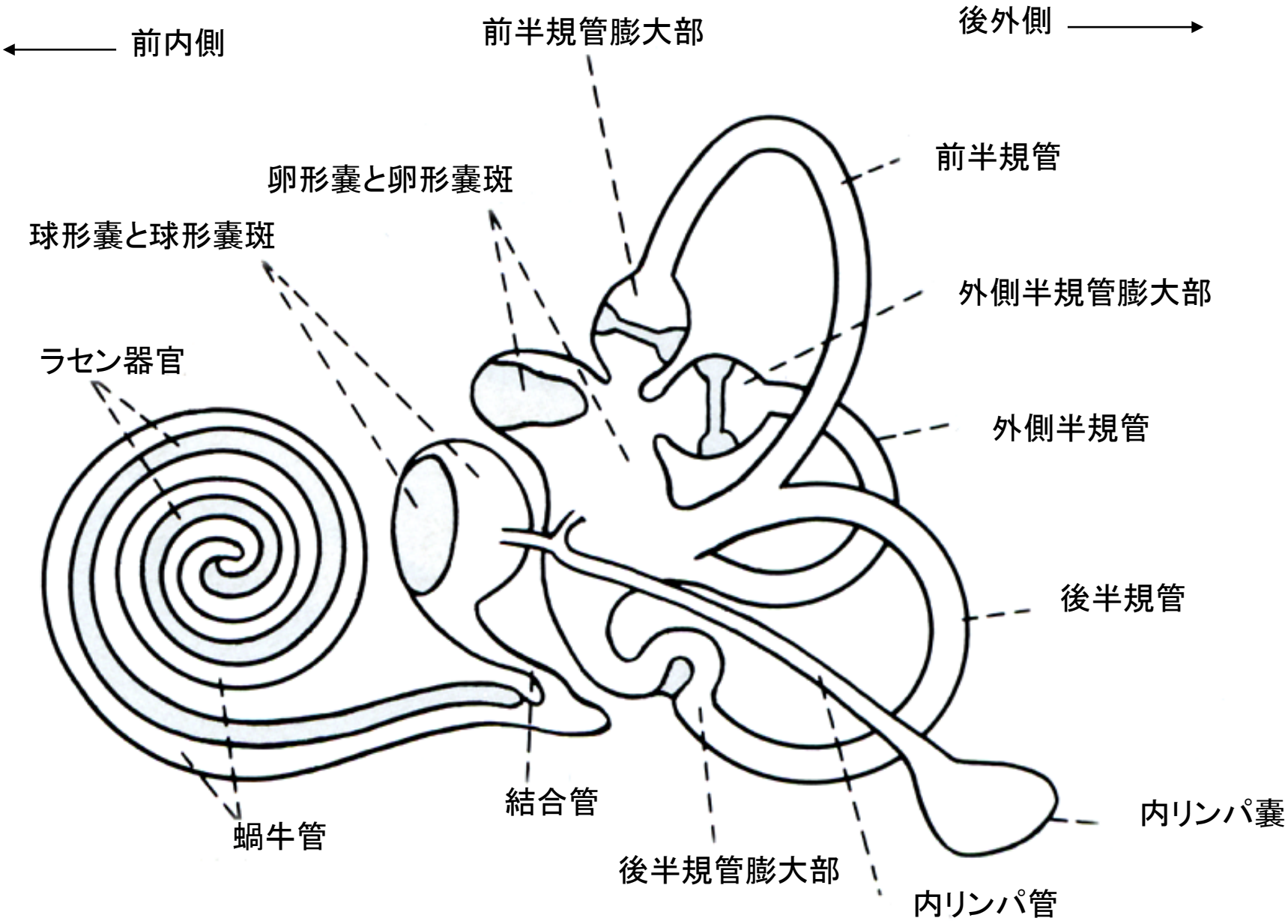

20-02　膜迷路の全景（模式図）

20-001
蝸牛と
外耳及び中耳

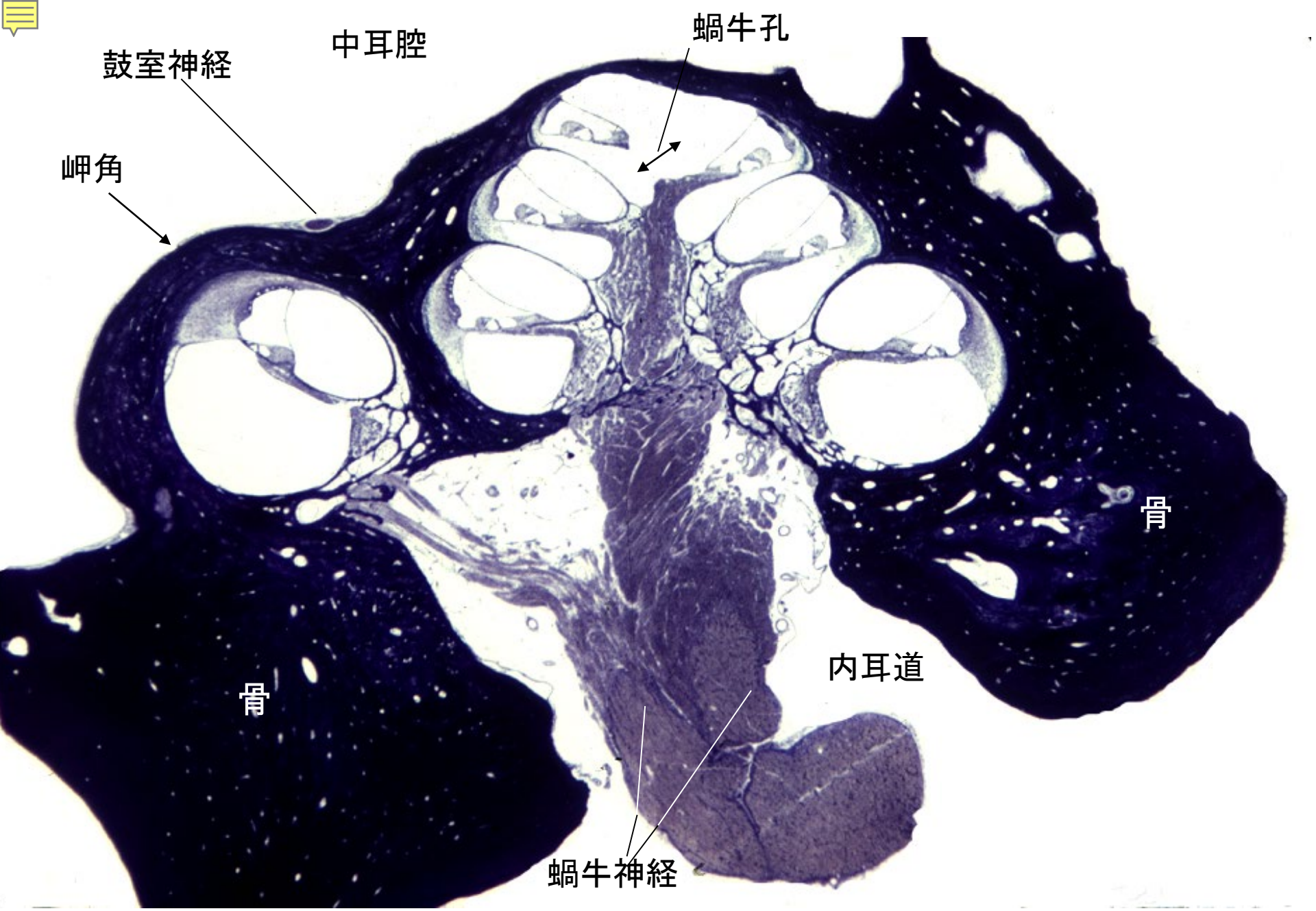

20-03　蝸牛 鉛直断 1. 全景.サル. ヘルドのヘマトキシリン染色. x 4.

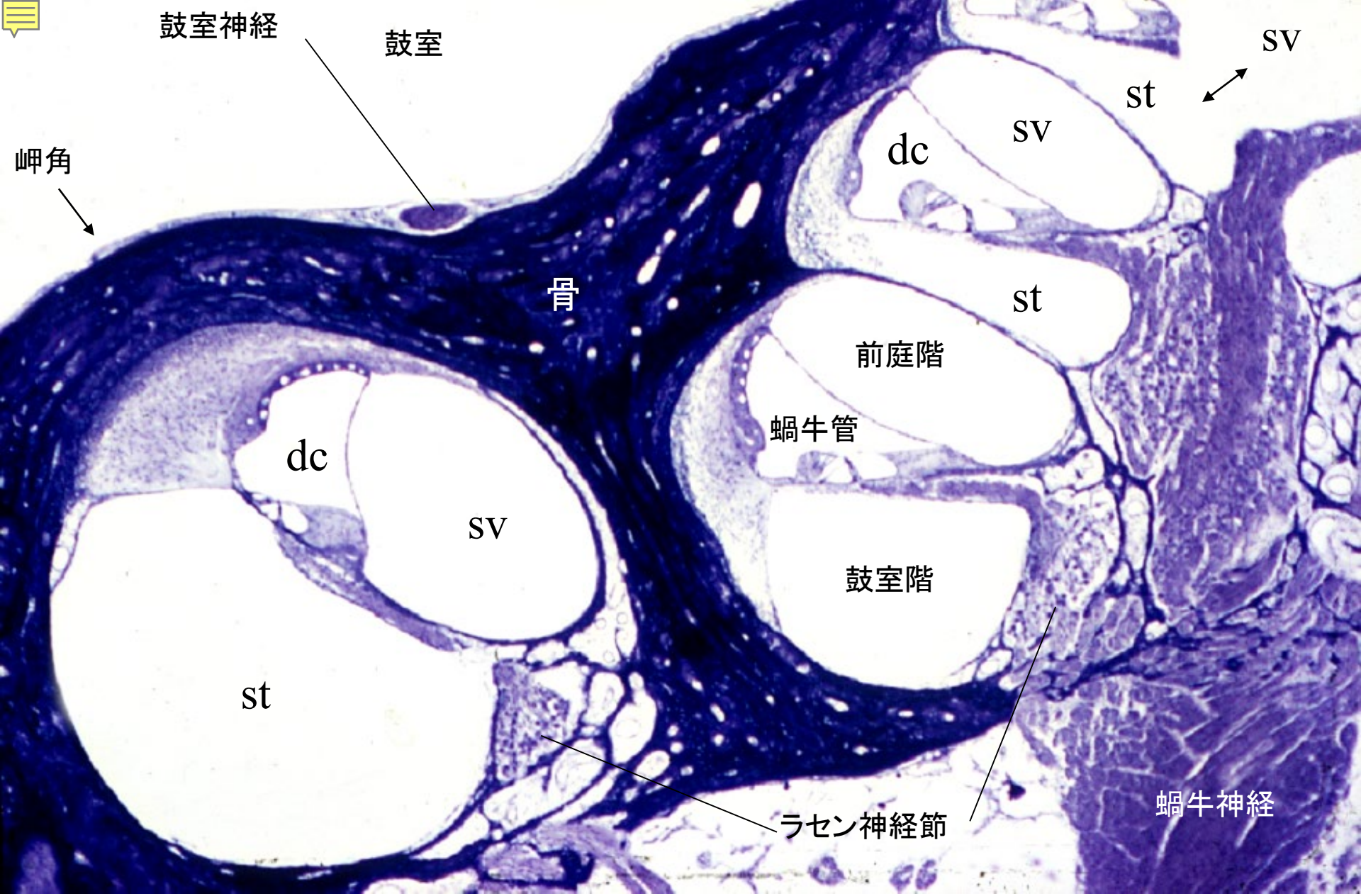

20-04　蝸牛 鉛直断 2. サル. ヘルドのヘマトキシリン染色.　x 10.

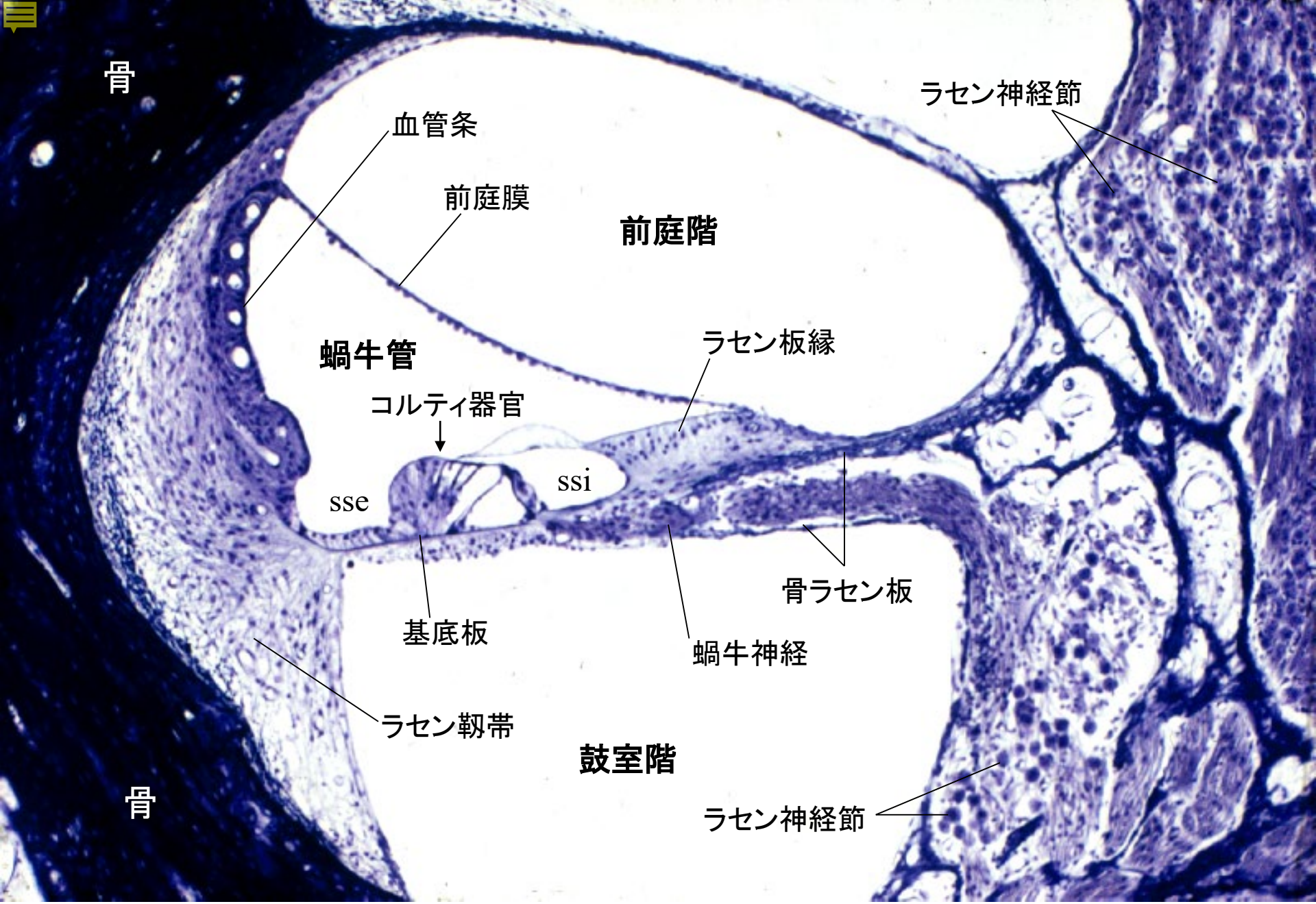

20-05 蝸牛管 1. サル，ヘルドのヘマトキシリン染色. x 25.

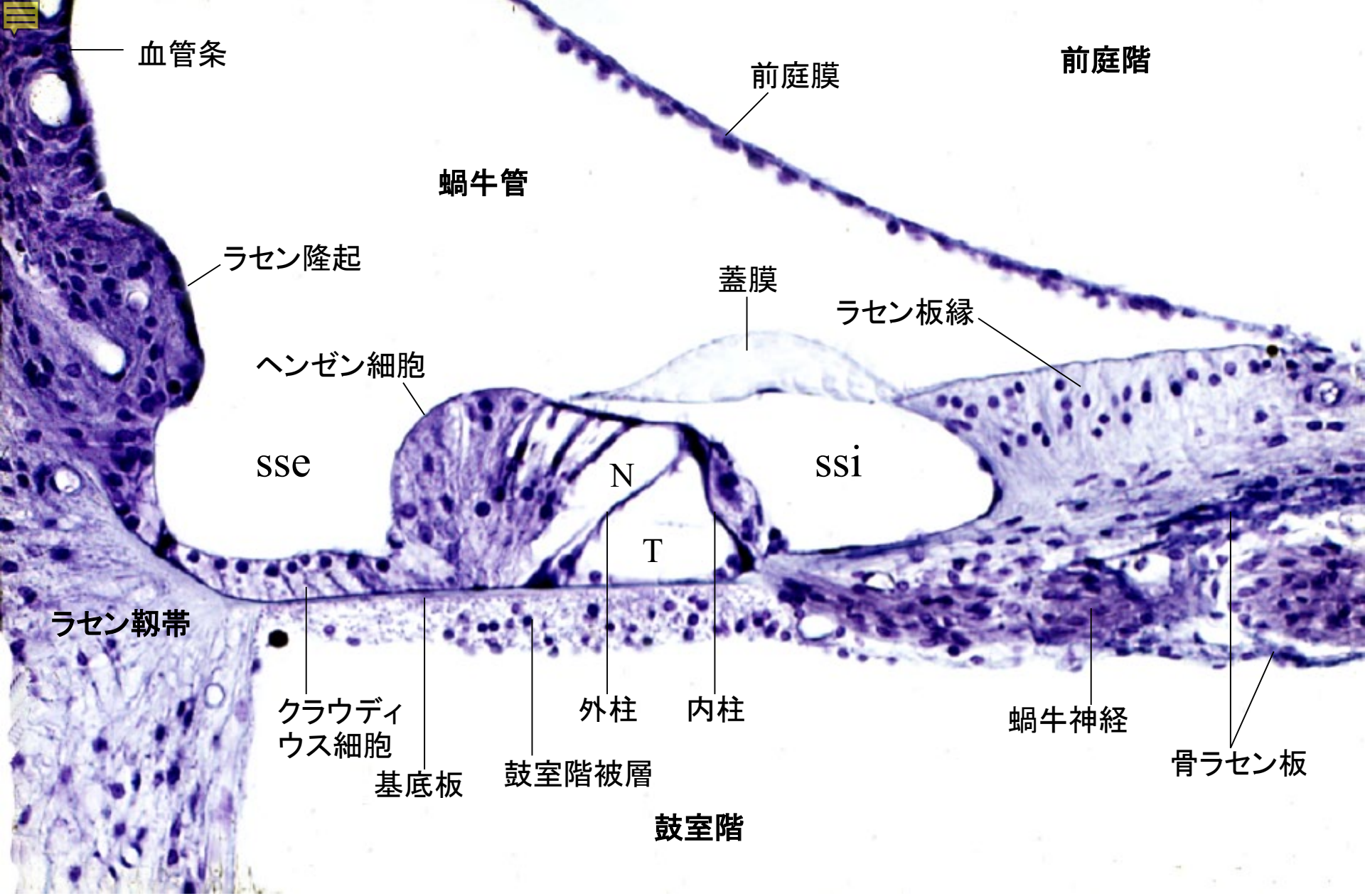

20-06　蝸牛管 2. サル, ヘルドのヘマトキシリン染色. x 64.

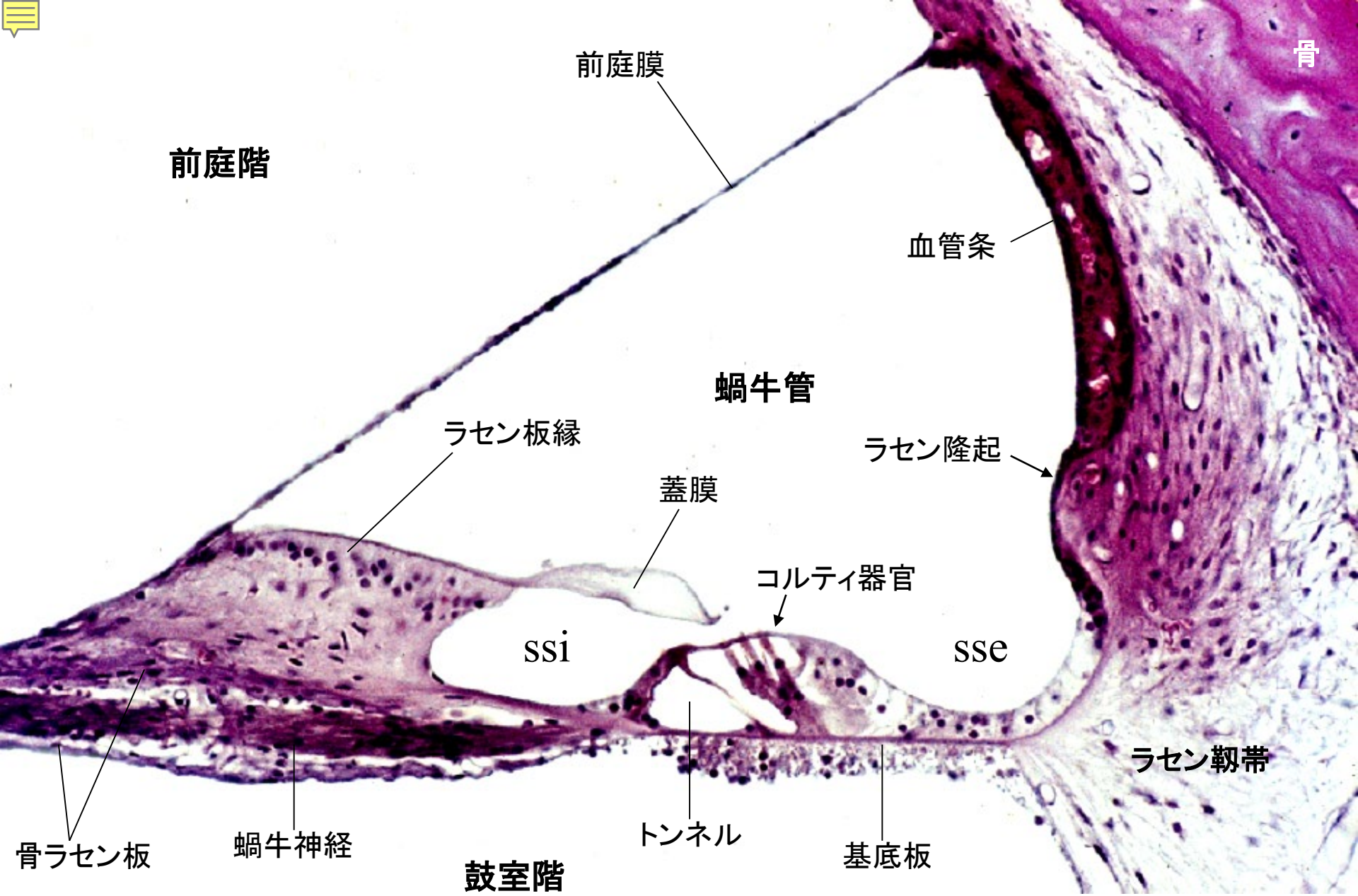

20-07　蝸牛管 3. サル, H-E 染色, x 50.

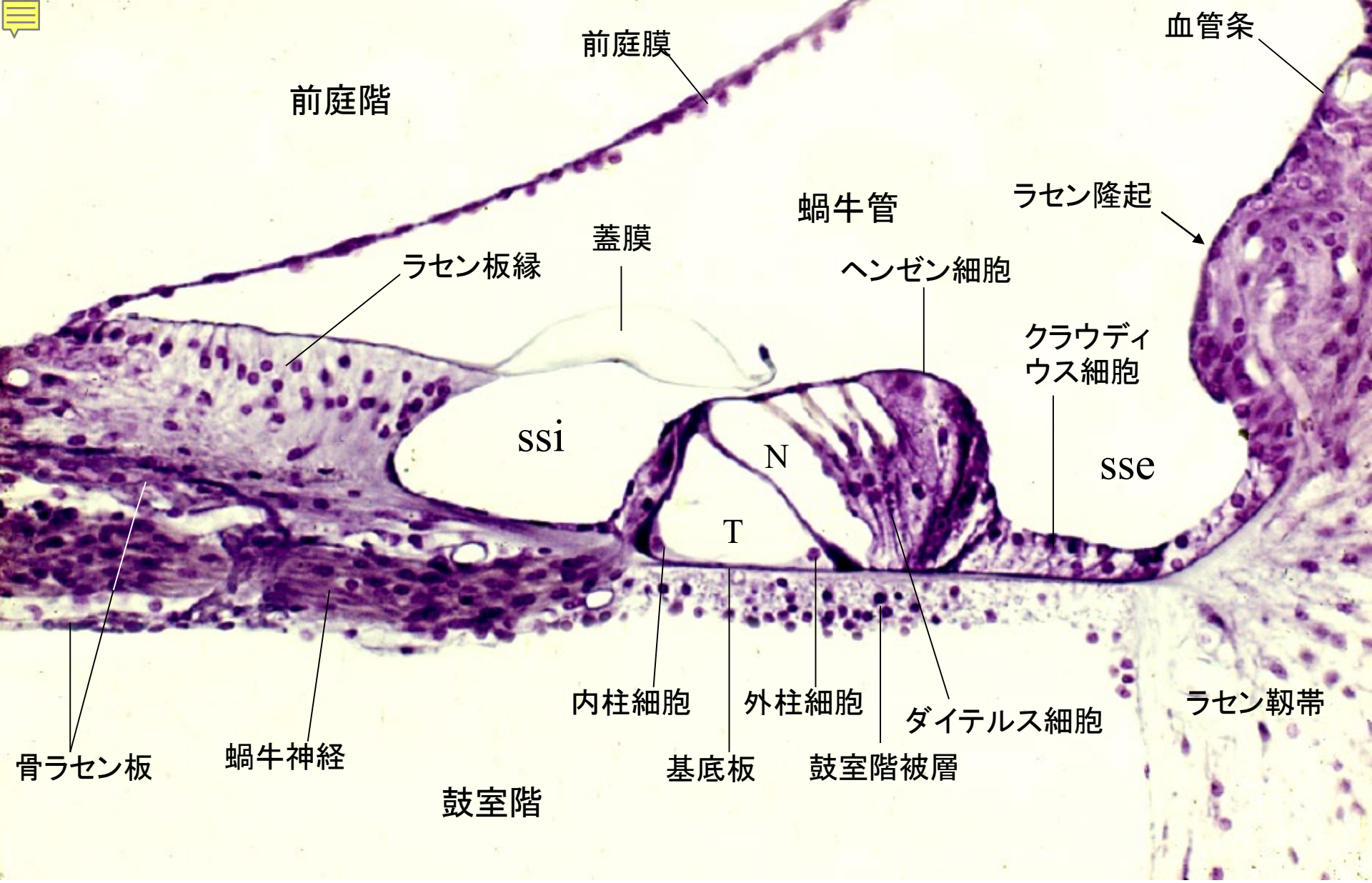

20-08　蝸牛管 4. サル, H-E 染色, x 64.

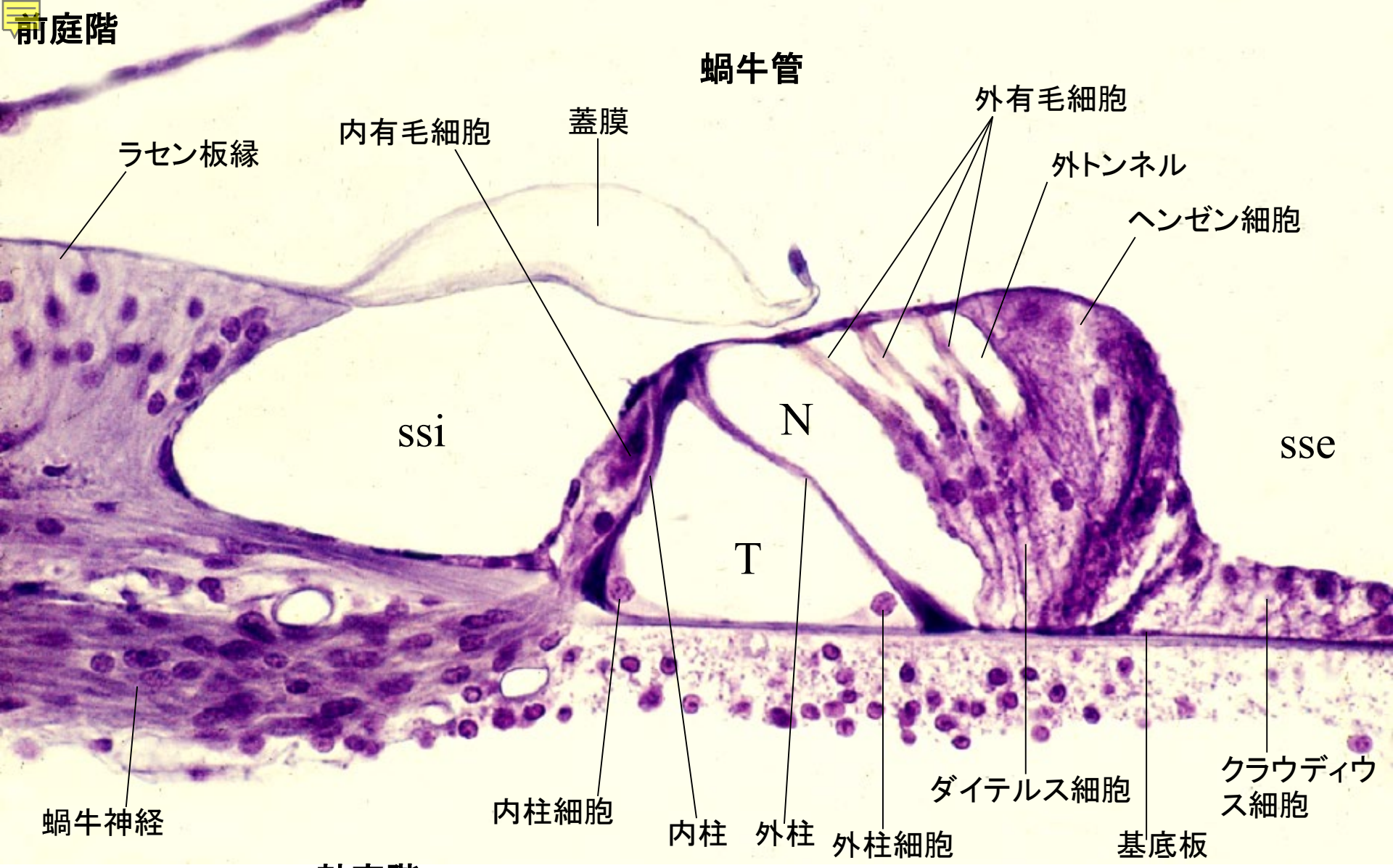

T:トンネル
N:ニュエル腔

20-09 ラセン器官. サル, H-E 染色, x 100.

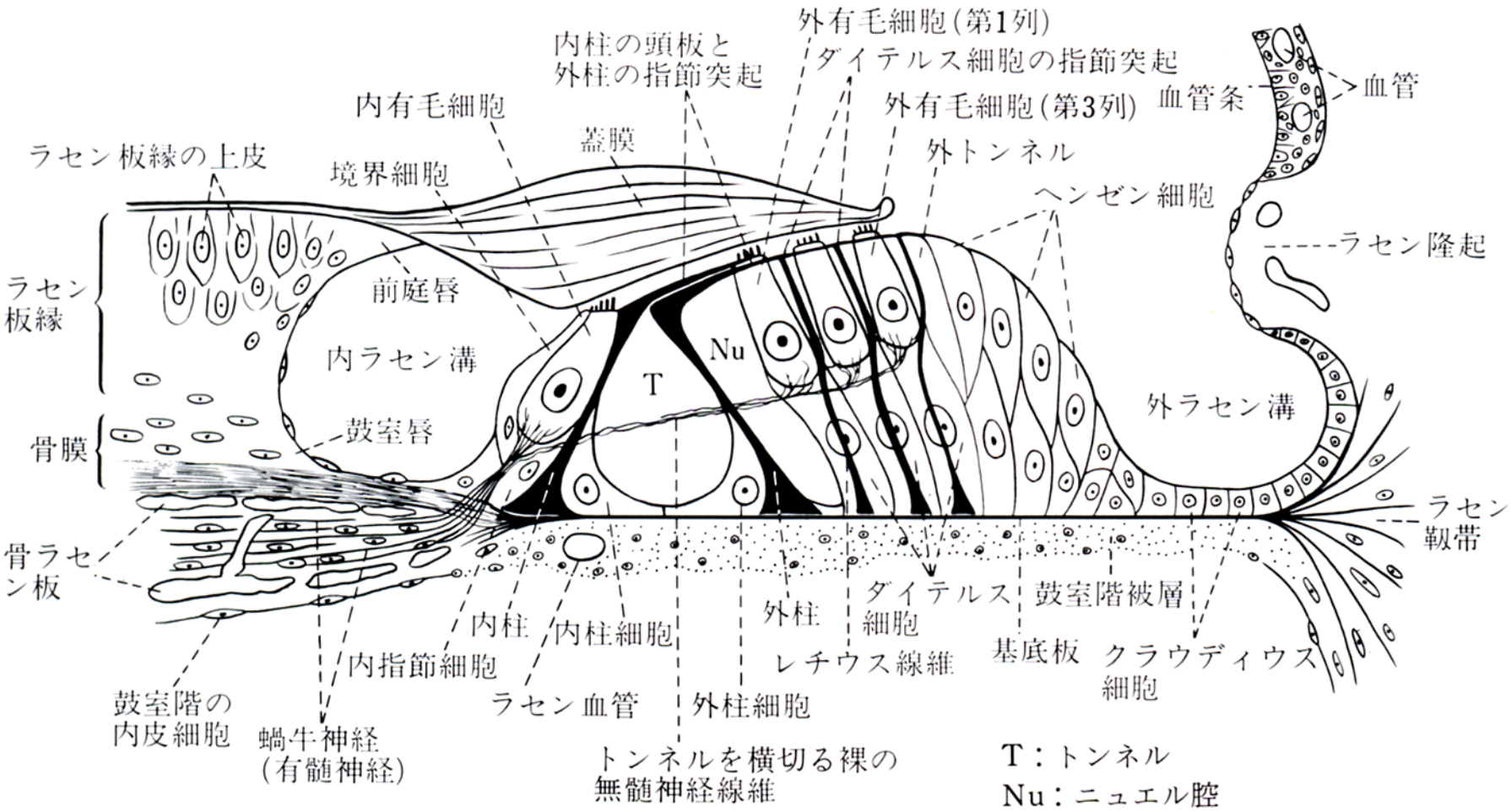

20-10 ラセン器官　模式図

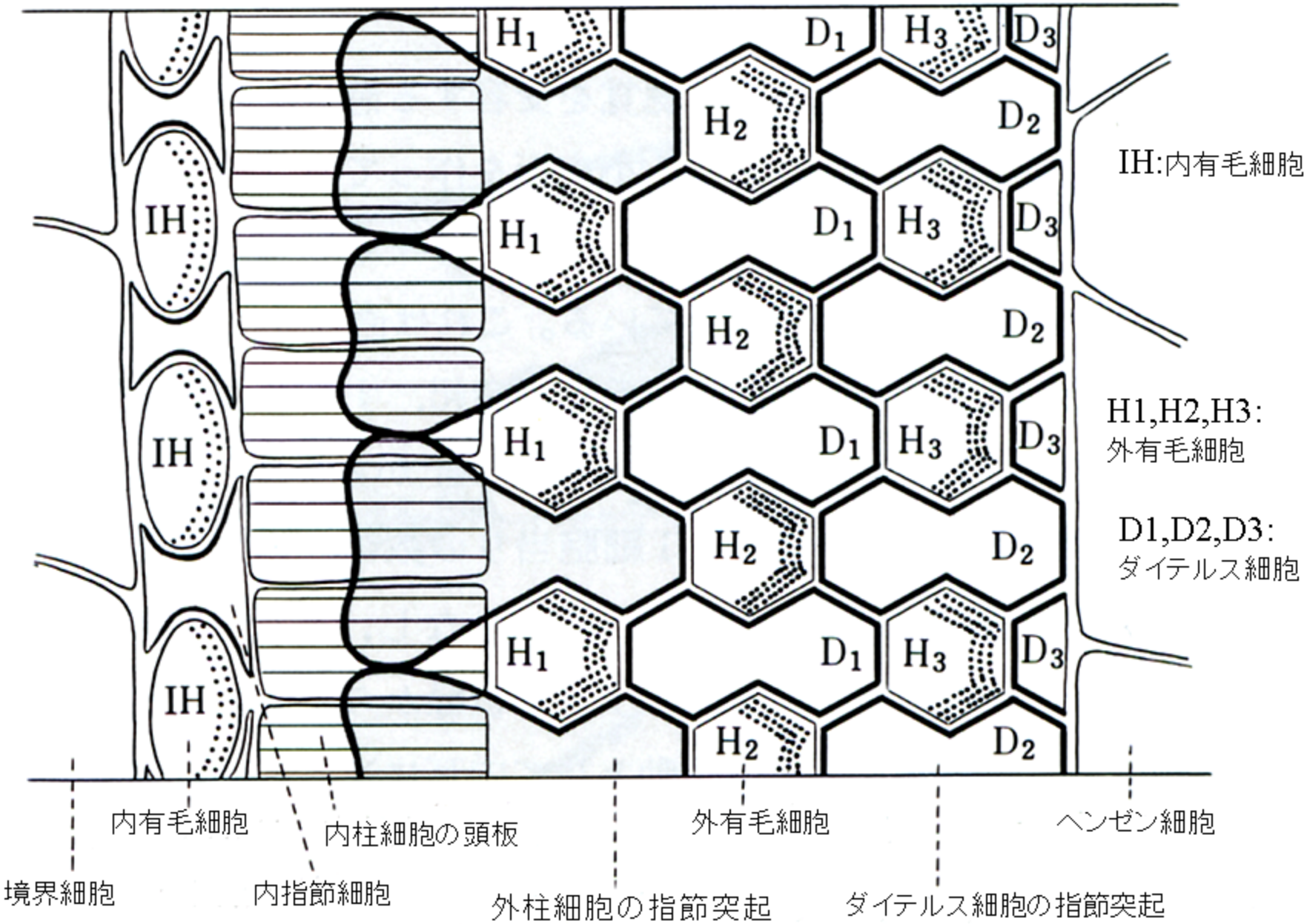

2016 網状膜 模式図 (S. Iurato, 1961, による)

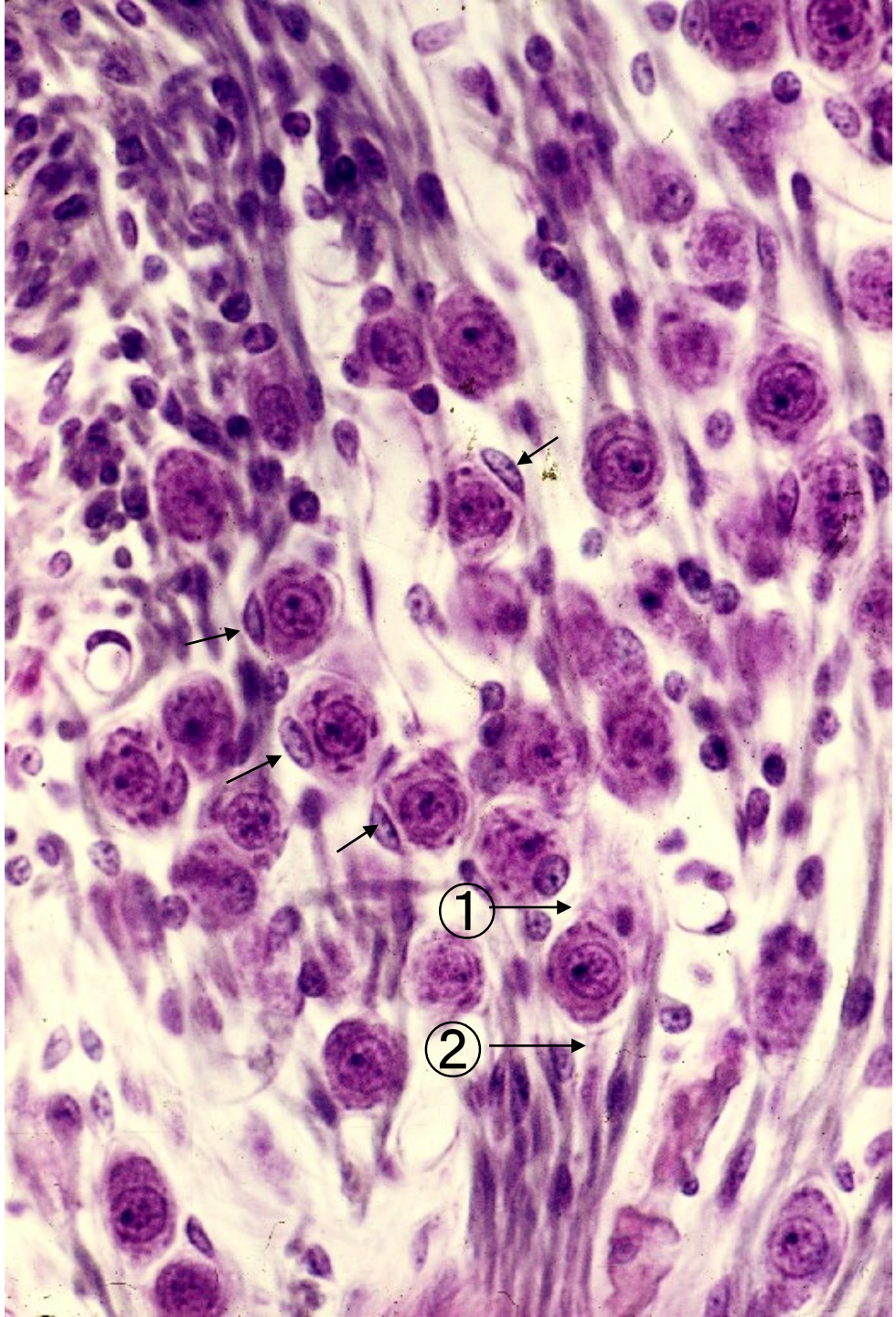

20-12
ラセン神経節.
サル,
ヘルドのヘマトキシリン染色
x 160.

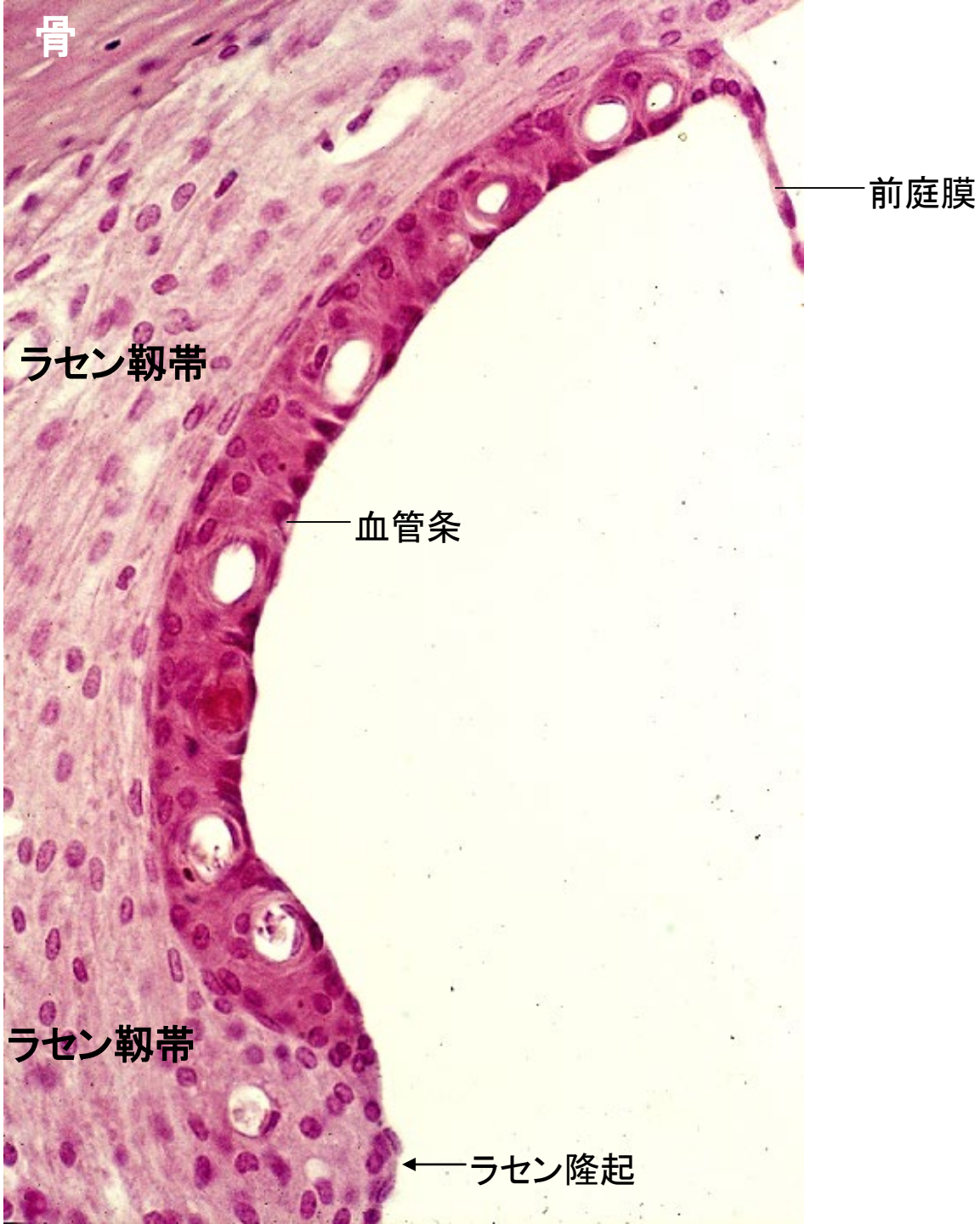

20-13
血管条.
サル,
H-E 染色.
x 100.

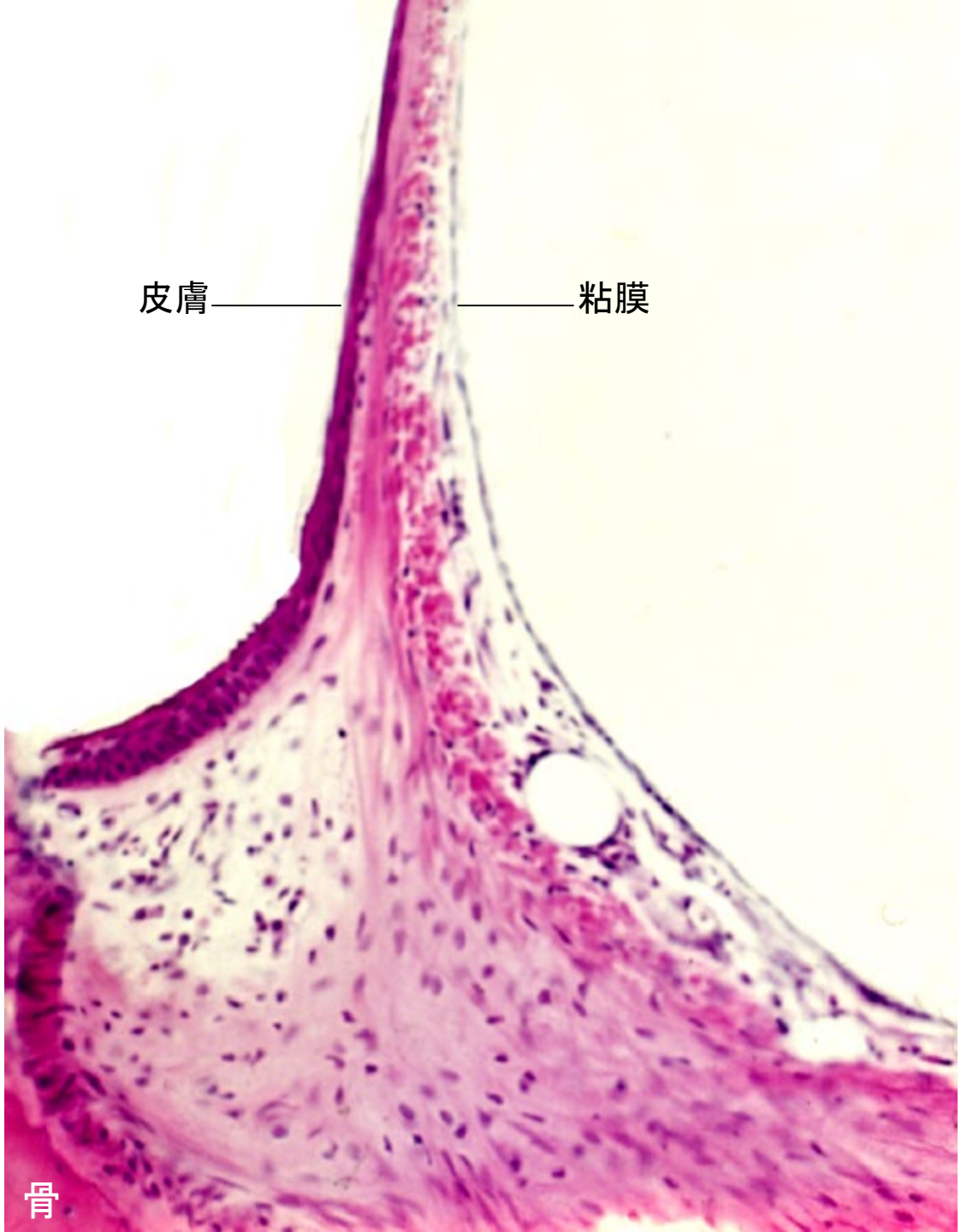

20-14
鼓膜 1.
サル,
H-E 染色
x 64.

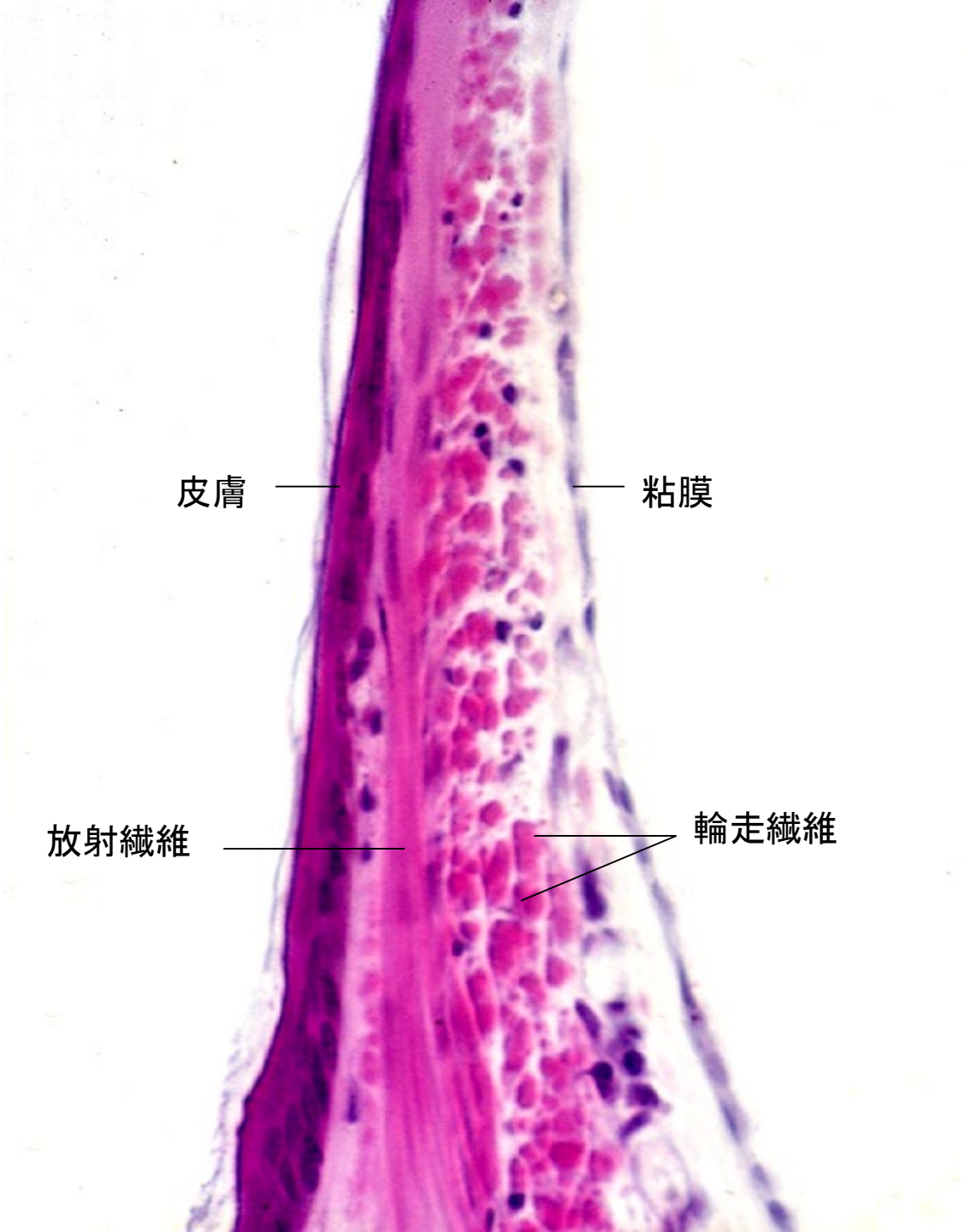

20-15
鼓膜 2.
サル,
H-E 染色,
x 160.

20-16
外耳道,
横断面
H-E 染色,
x 2.5.

20-002
前庭器官

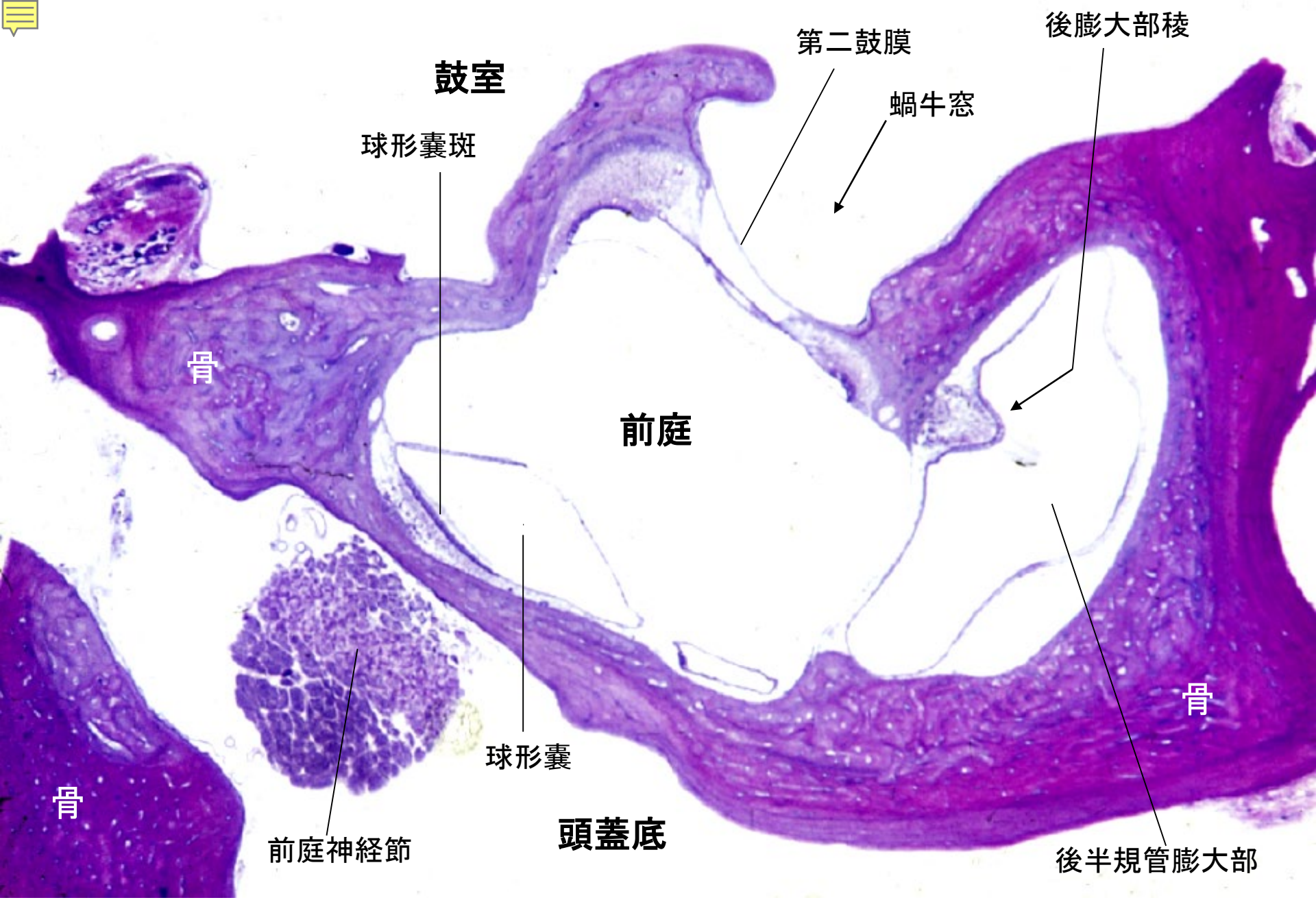

20-17　前庭 1. サル，ヘルドのヘマトキシリン染色，x 5.

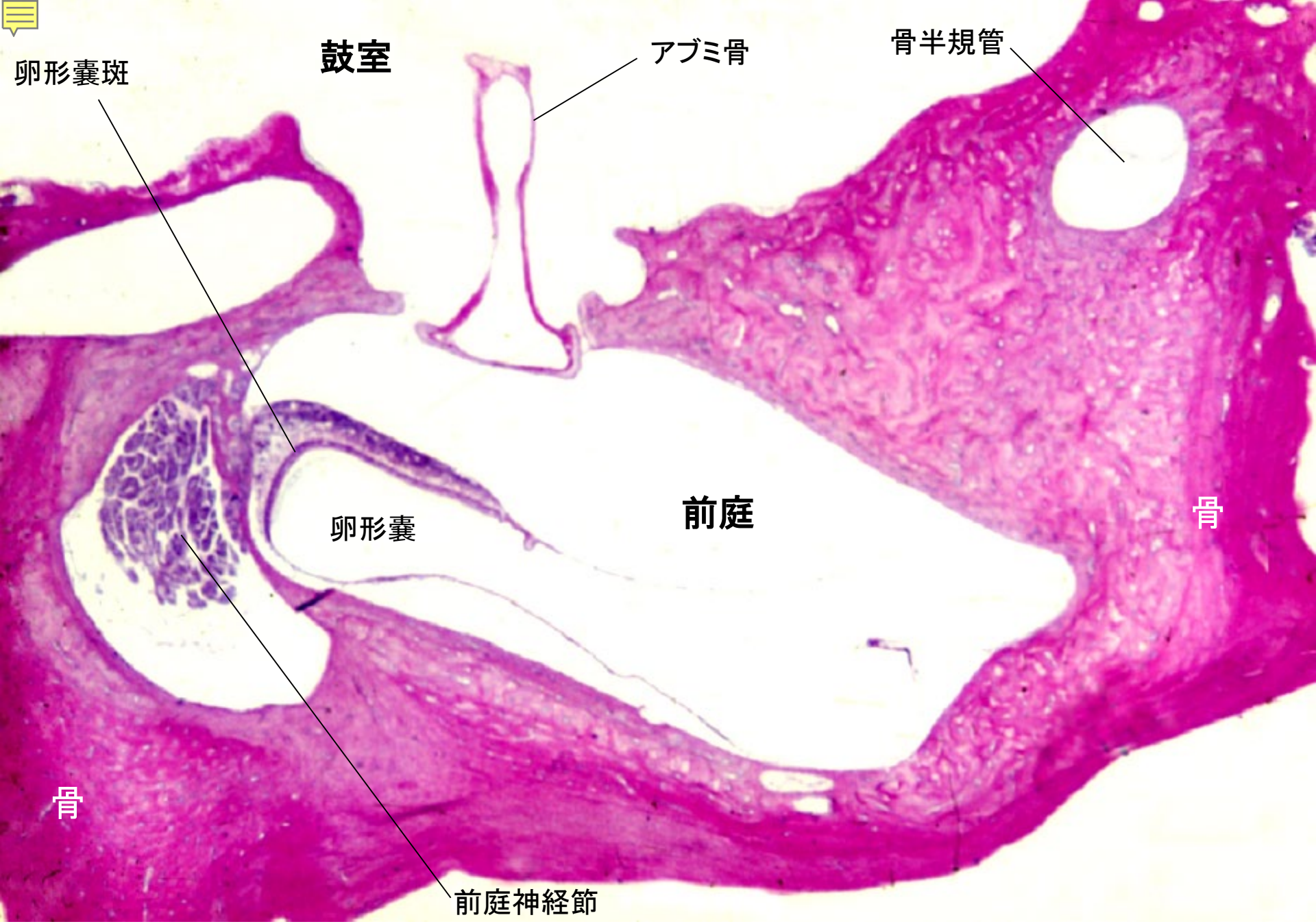

20-18　前庭 2. サル, H-E 染色, x 5.

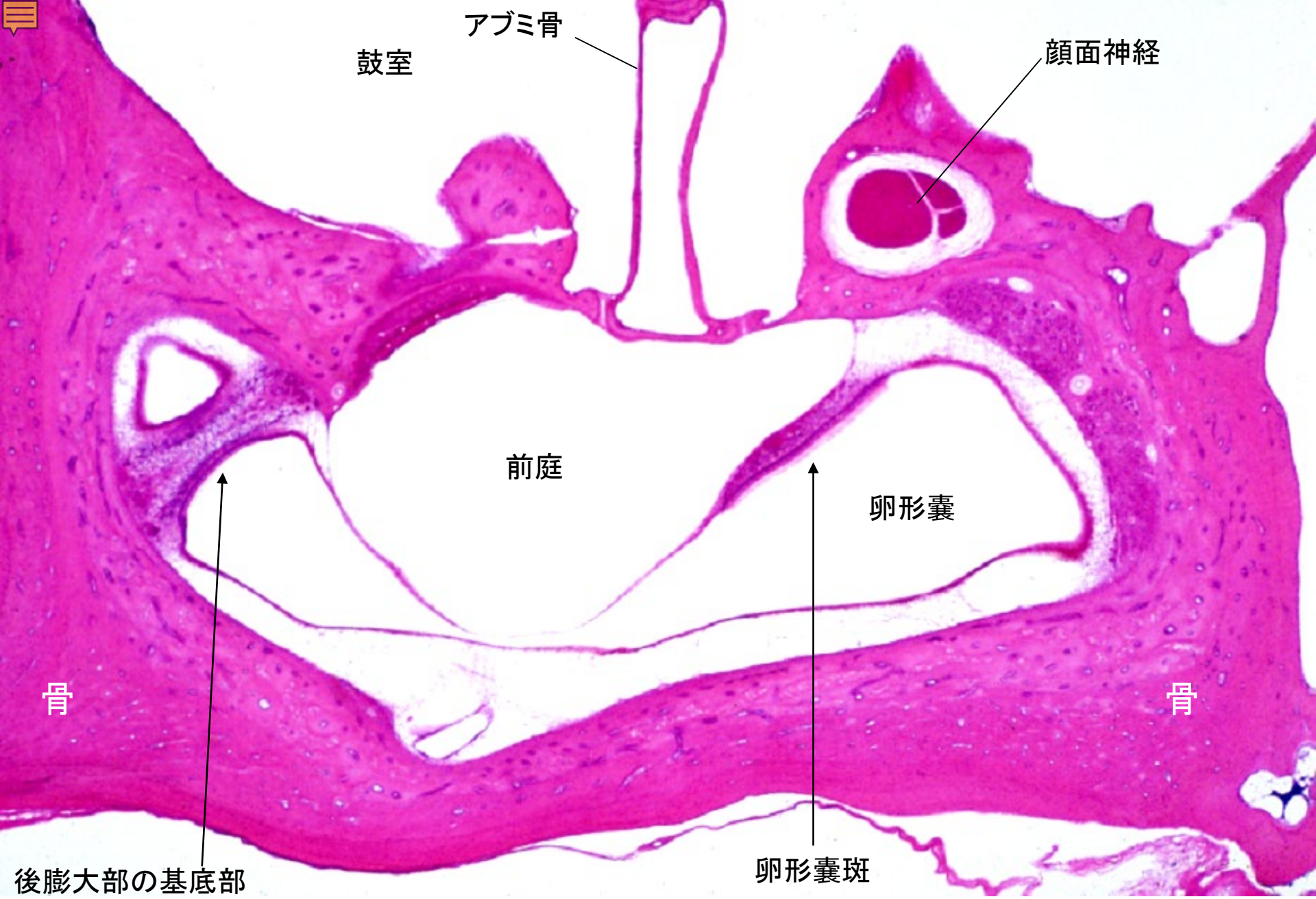

20-19　前庭 3. サル, H-E 染色, x 5.

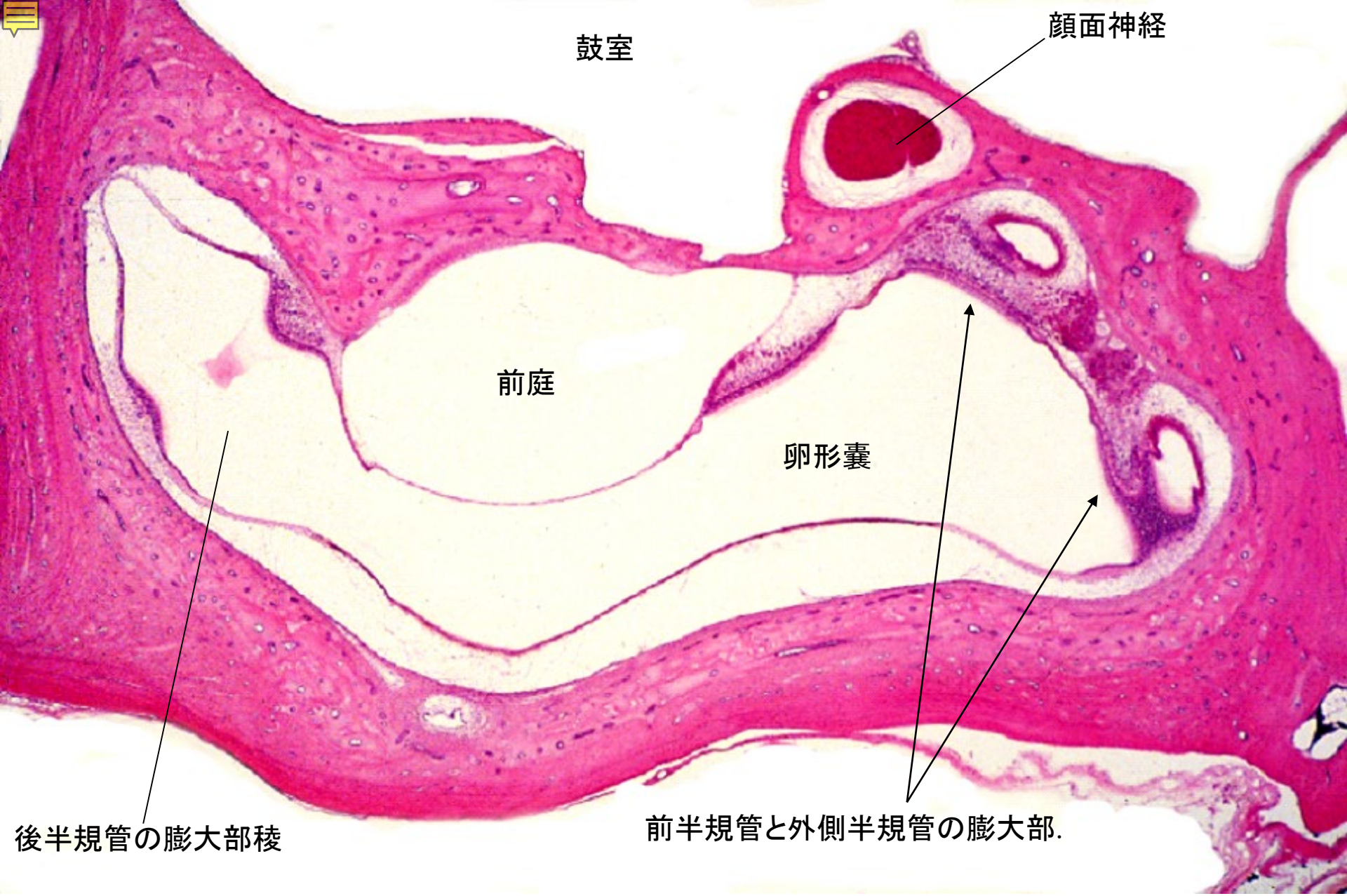

20-20　前庭 4. サル, H-E 染色, x 5.

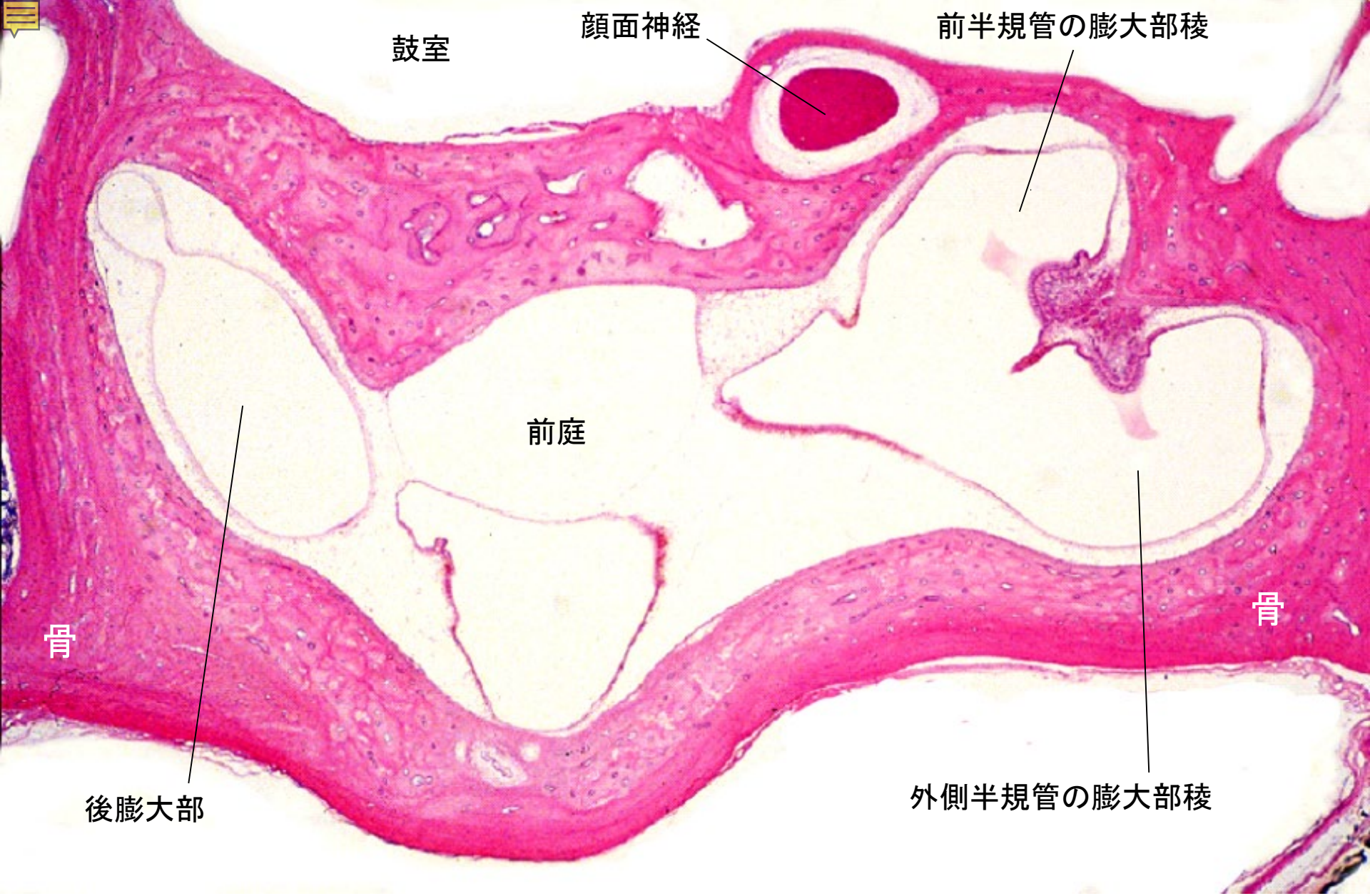

20-21　前庭 5. サル, H-E 染色, x 5.

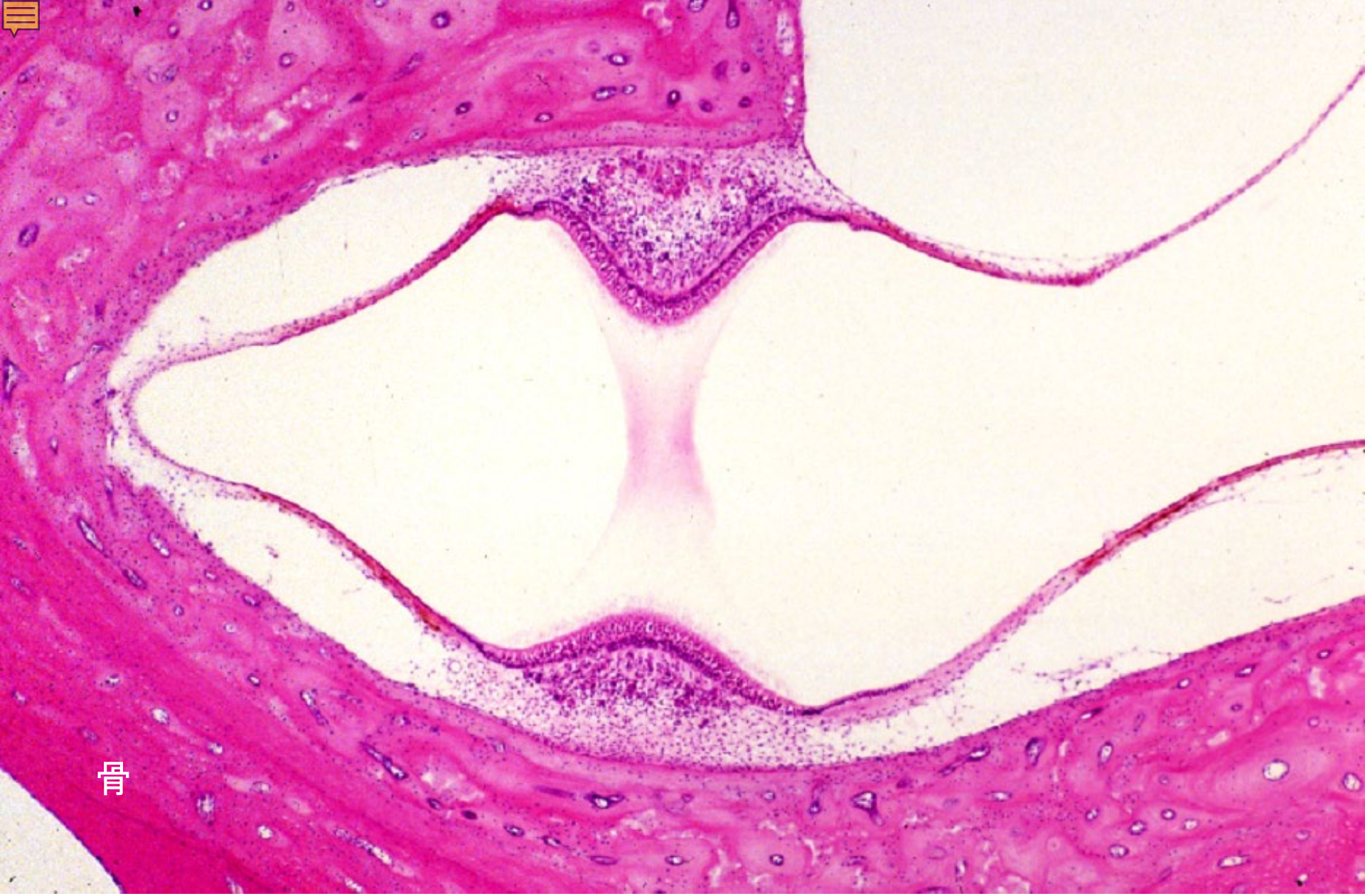

20-22　膨大部稜 1.サル, H-E 染色, x 13.2.

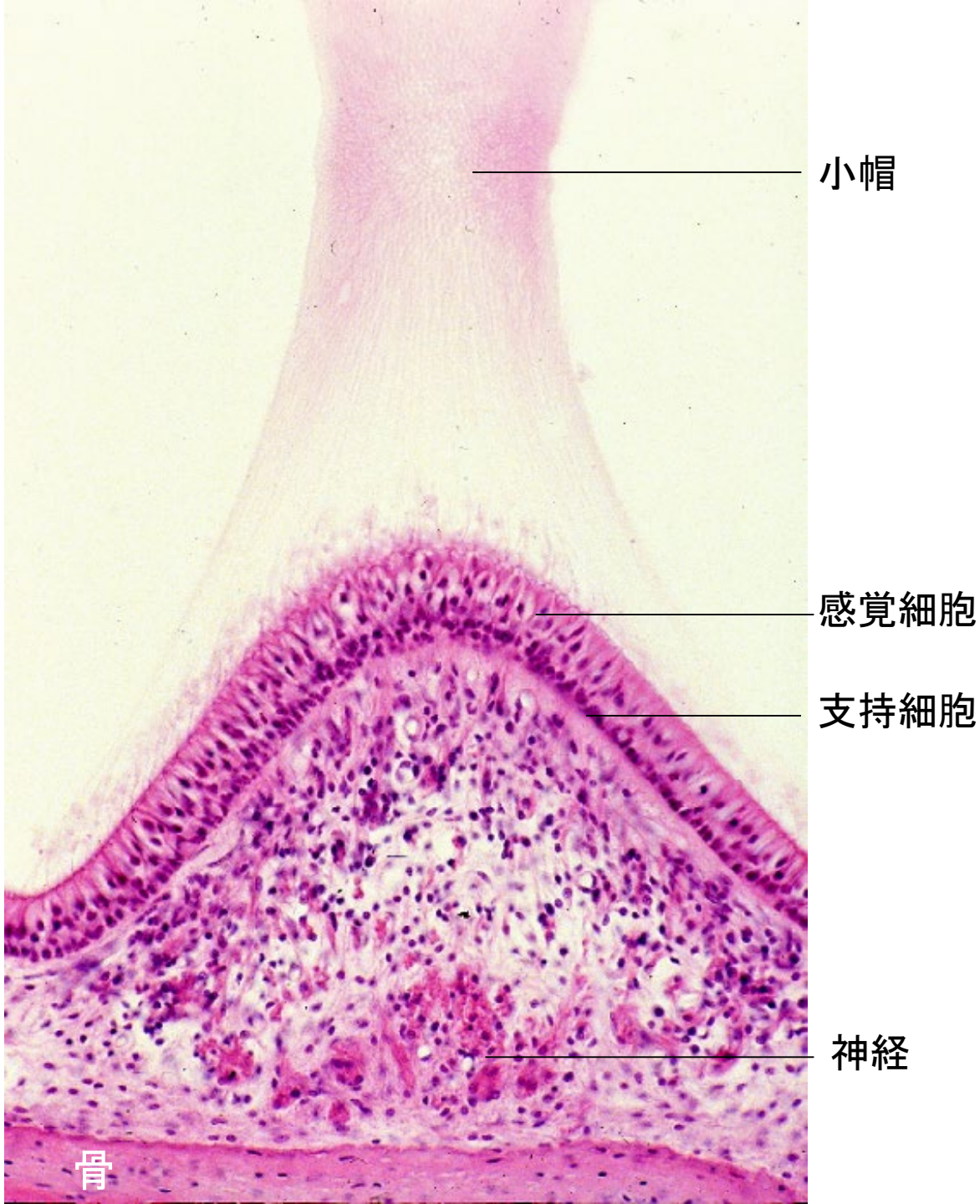

20-23
膨大部稜
2.
サル,
H-E 染色
x 50.

20-24　卵形嚢斑 1. サル, H-E 染色, x 33.

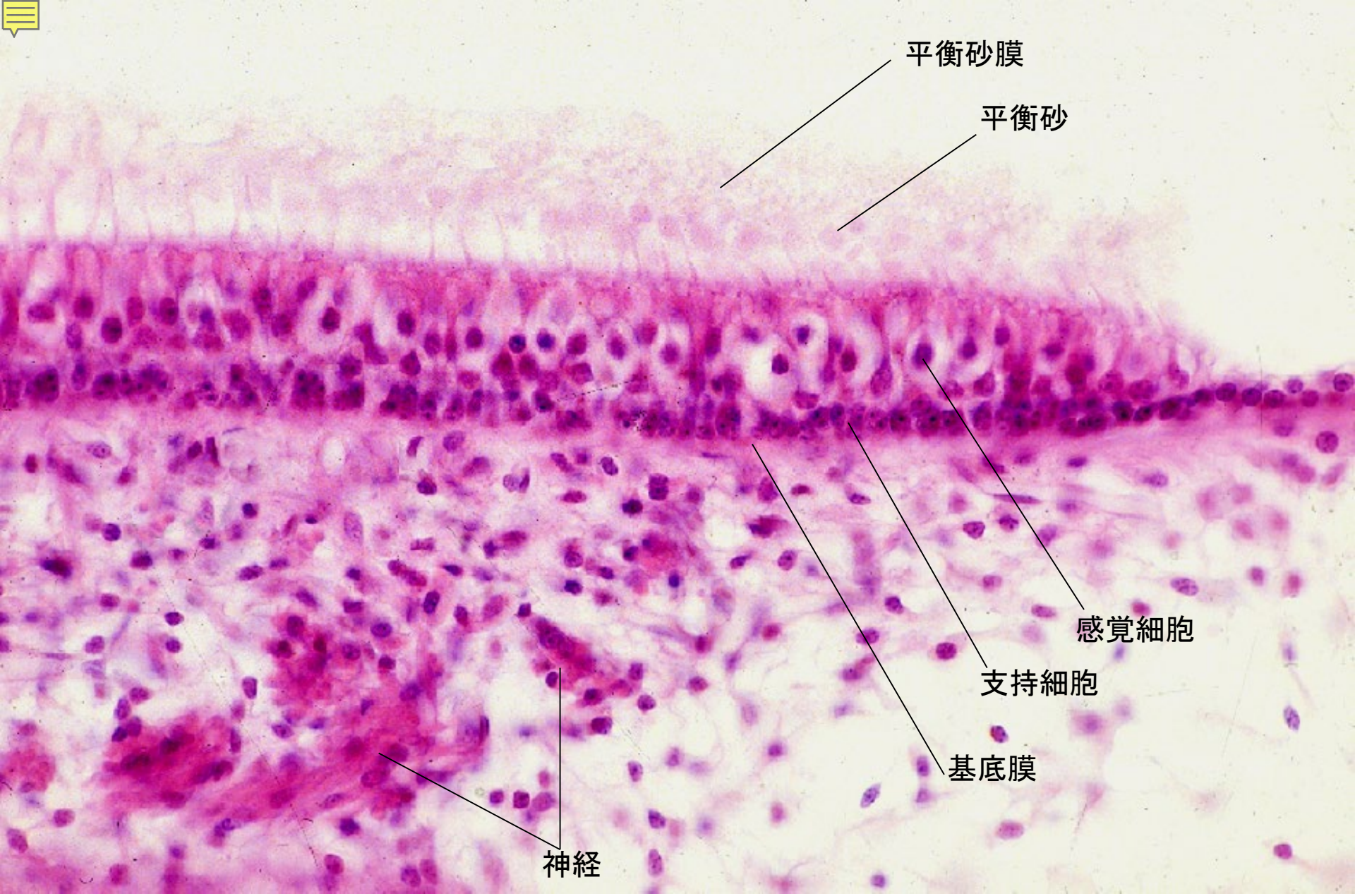

20-25　卵形嚢斑 2.　サル, H-E 染色, x 100.

20-003
ヒトの側頭骨錐体の水平断

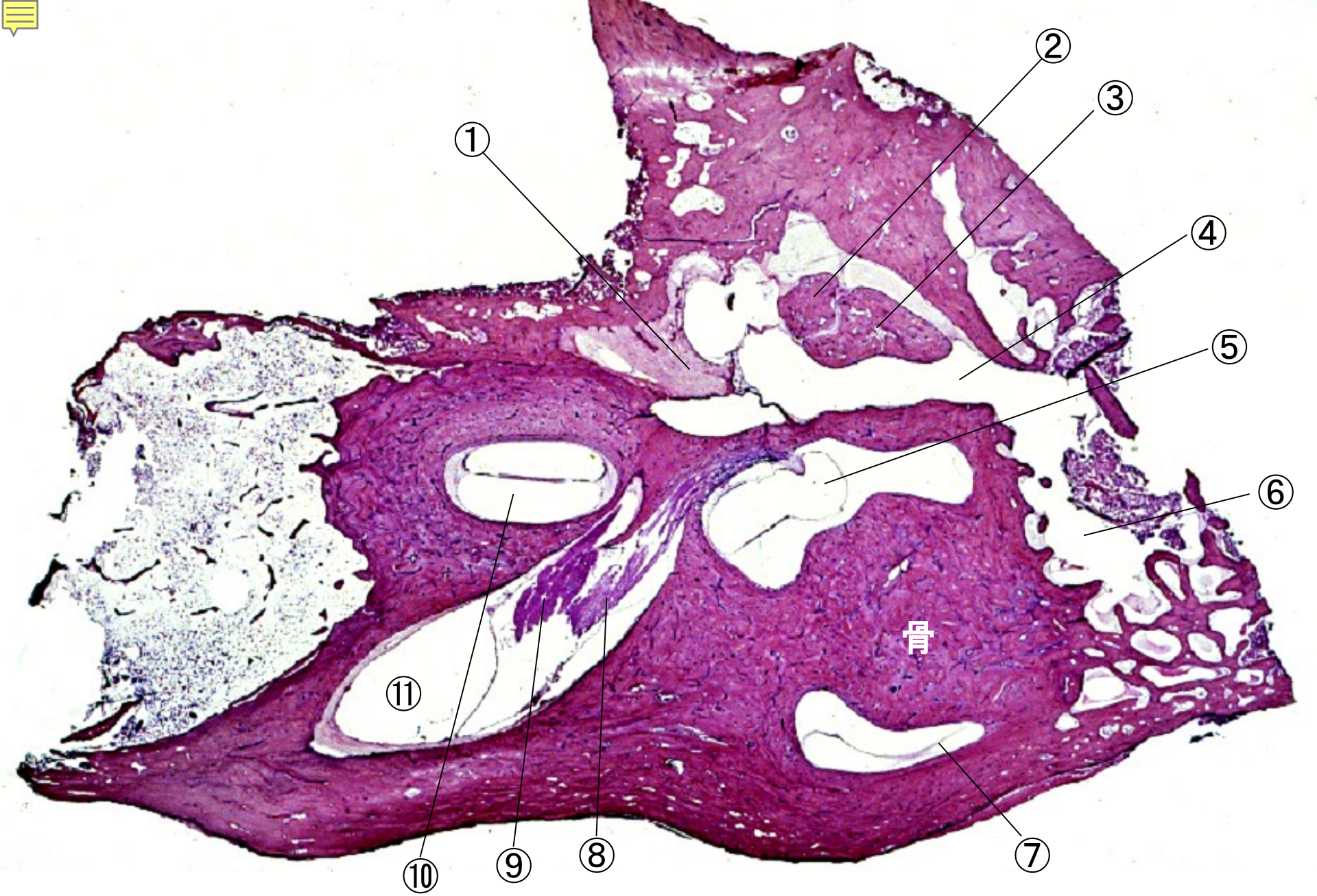

20-26　ヒトの側頭骨錐体の水平断 1. H-E 染色, x 1.0.

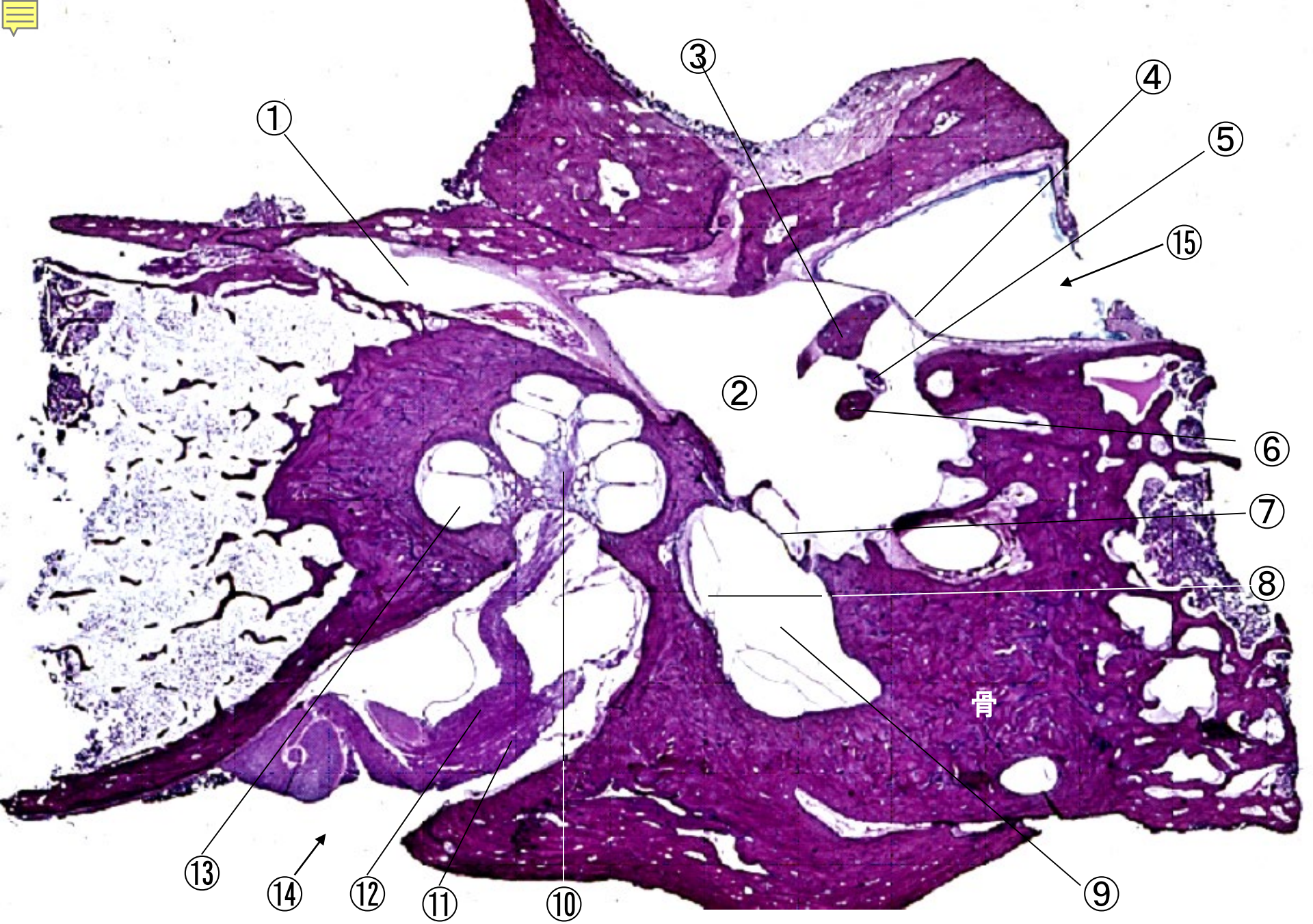

20-27　ヒトの側頭骨錐体の水平断 2. H-E 染色, x 1.0.

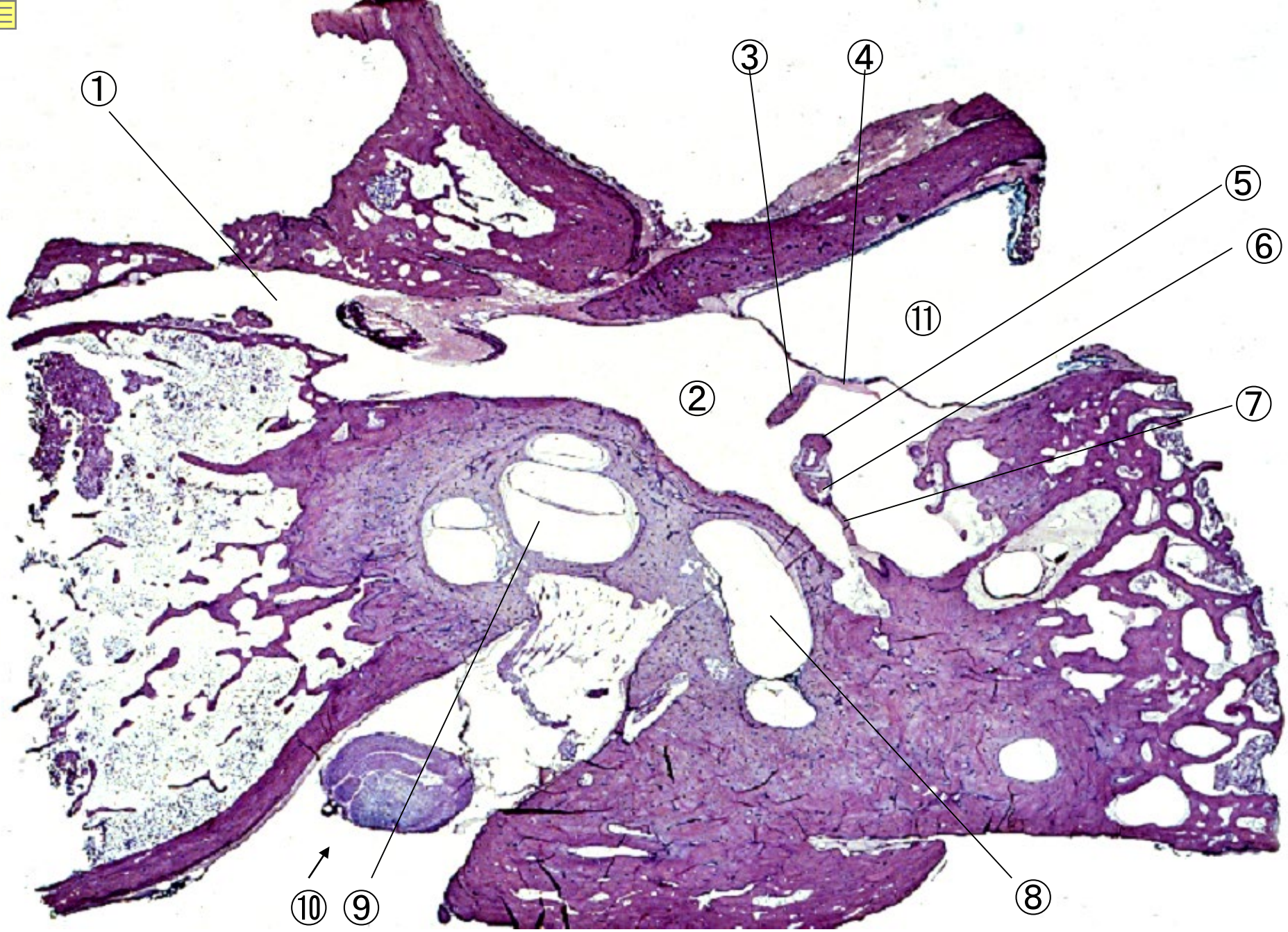

20-28　ヒトの側頭骨錐体の水平断 3. H-E 染色, x 1.0.

20-29　ヒトの側頭骨錐体の水平断 4. H-E 染色, x 1.8.