Kobe University Repository : Kernel

PDF issue: 2025-12-05

通常型膵管癌との鑑別が困難であった膵神経内分泌癌の一例

酒井，新 ； 竹中，完 ； 池田，篤紀 ； 小林，隆 ； 塩見，英之 ； 増田，充弘 ； 有坂，好史 ； 岡部，純弘 ； 原，重雄 ； 全，陽 ； 東，健

(Citation)
膵臓,32(5):829-835

(Issue Date)
2017-10

(Resource Type)
journal article

(Version)
Version of Record

(URL)
https://hdl.handle.net/20.500.14094/90005984

〔症例報告〕

通常型膵管癌との鑑別が困難であった膵神経内分泌癌の一例

酒井　新[1)]　竹中　完[1,2)]　池田　篤紀　小林　隆
塩見　英之　増田　充弘[1)]　有坂　好史[1,3)]　岡部　純弘[1,4)]
原　重雄　全　陽[5)]　東　健[1)]

要　旨：症例は73歳男性．膵体部腫瘤の精査目的で入院した．造影CTでは尾側膵管の拡張を伴う境界明瞭な30mmの乏血性腫瘤であった．EUSでは境界が明瞭，辺縁はやや不整で，内部エコー均一な低エコー腫瘤として描出された．膵神経内分泌癌が疑われたが，通常型膵管癌との鑑別が困難であった．同腫瘤に対してEUS-FNAを行い，小細胞型神経内分泌癌と診断した．MRIで肝内に多発する結節を認めたため，多発肝転移を伴う膵神経内分泌癌と診断し，Irinotecan＋Cisplatinのレジメンで化学療法を行った．原疾患の進行のため，化学療法開始より6ヶ月後に永眠された．

索引用語：膵小細胞型神経内分泌癌　Pro-GRP

はじめに

膵神経内分泌腫瘍（PNET）は膵腫瘍全体の1～2%とされる，比較的稀な腫瘍である．PNETは高分化型のPNET G1/G2と低分化型のPNECに大別される．PNET G1/G2は典型的には境界明瞭な多血性の腫瘍とされるが，PNECはPNET G1/G2の典型例とは異なり，通常型膵管癌（PDAC）と類似の画像を呈することがあるとされている．また，PNETの診断においては，PDACなど他の膵腫瘍との鑑別診断のみならず，WHO 2010分類に基づいた悪性度診断も治療方針の決定に必要であり，正確な組織診断が重要である．

今回我々は画像診断でPDACとの鑑別が困難で，EUS-FNAが診断および治療方針の決定に有用であったPNECの1例を経験したので報告する．

1) 神戸大学医学部附属病院消化器内科
2) 近畿大学医学部付属病院消化器内科
3) 公益財団法人日本生命済生会付属日生病院消化器内科
4) 地方独立行政法人加古川市民病院機構加古川中央市民病院消化器内科
5) 神戸大学医学部附属病院病理診断科

＜受理日：平成29年5月7日＞

症　例

患者：73歳，男性．

主訴：心窩部痛．

既往歴：65歳　心筋梗塞．

生活歴：喫煙なし，ビール350m*l*/日．

家族歴：弟　肝臓癌．

現病歴：201X年2月強い心窩部痛があり，前医を受診した．腹部CT検査およびMRI検査で膵体部に3cmの腫瘤を指摘されたため，同年3月精査加療目的で当院を紹介され，受診した．

入院時現症：身長162.3cm，体重61.1kg．体温36.3℃．脈拍74回/分，整．血圧124/70mmHg．意識清明．眼瞼結膜に貧血なし，眼球結膜に黄染なし．胸部に異常所見なし．腹部は平坦，軟で圧痛なし．下腿に浮腫なし．表在リンパ節を触知せず．

入院時臨床検査所見：リパーゼは80U/*l*と軽度高値であった．腫瘍マーカーはCEA 3.3ng/m*l*，CA19-9 19U/*l*，と上昇を認めなかった．その他特記すべき所見を認めなかった．

腹部造影CT検査：膵体部に造影早期にて低吸収で，遅延性に淡く不均一に造影される，境界が

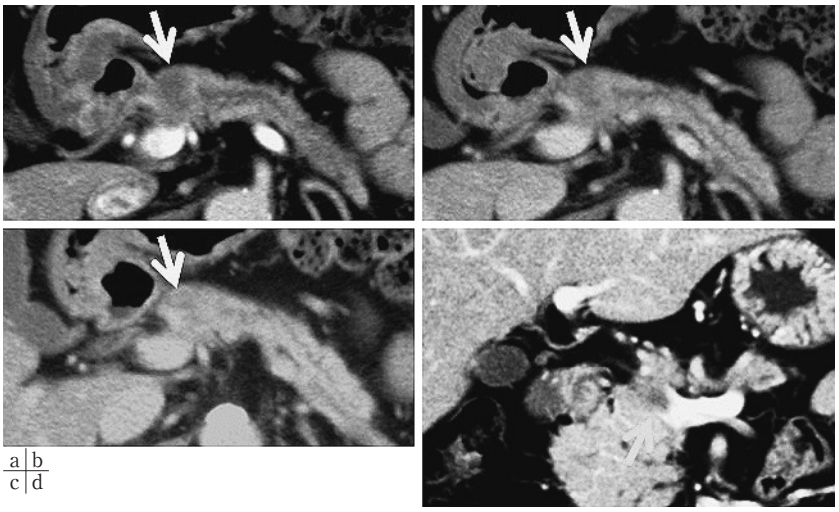

Fig. 1　腹部造影 CT 検査（a：動脈相，b：門脈相，c：遅延相，d：門脈相 冠状断）
膵体部に，尾側膵管の拡張を伴う，径 30mm の遅延性に不均一に造影される，乏血性の腫瘤を認める（白矢印）．膵腫瘤により門脈本幹が狭窄している（黄色矢印）．

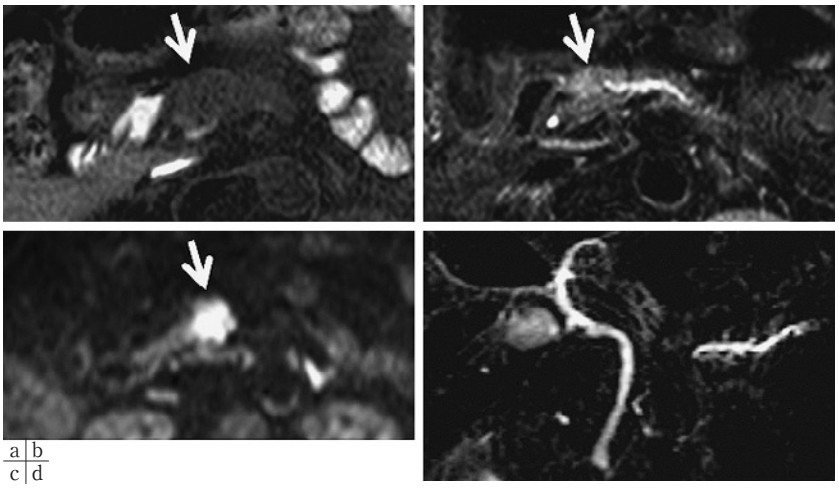

Fig. 2　腹部 MRI 検査
a）T1WI で低信号，b）T2WI で高信号，c）DWI で高信号の膵腫瘤を認める（矢印）．d）MRCP で膵体部の腫瘤に一致した部位で主膵管が描出されず，それより尾側の主膵管は拡張を認める．

明瞭な 30mm の低吸収腫瘤を認めた（Fig. 1a～c）．尾側膵は萎縮し，尾側膵管は 3.5mm と拡張を認めた．門脈本幹は腫瘤による狭窄を認め，浸潤が疑われた（Fig. 1d）．また総肝動脈，胃十二指腸動脈は腫瘤と広く接し，浸潤が否定できない所見であった．造影 CT では明らかな肝転移は指摘できなかった．

腹部 MRI 検査：膵腫瘤は T1WI で低信号，T2WI で高信号，DWI（b=1000）で拡散の低下を認めた（Fig. 2a～c）．MRCP では膵体部で主膵管が描出されず，それより尾側の主膵管に拡張を認めた（Fig. 2d）．また EOB 造影 MRI では，肝細胞

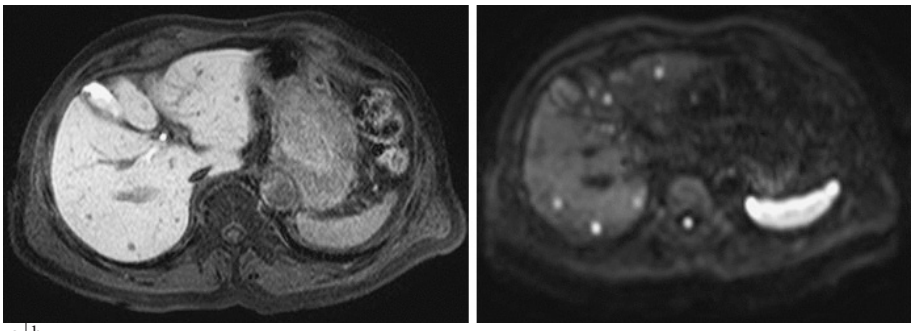

a｜b

Fig. 3　EOB 造影 MRI 検査
a）肝細胞相で肝内全域に低信号域を多数認める．b）肝細胞相の低信号域と一致して，DWI で拡散の低下を認める．

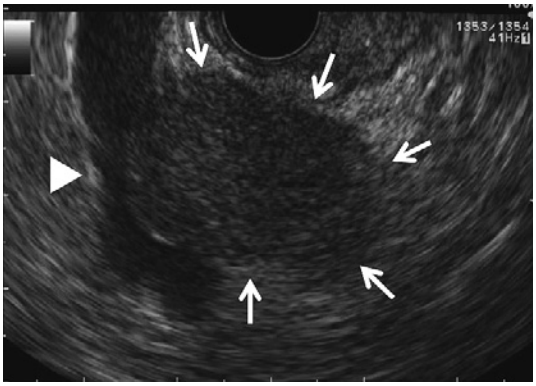

Fig. 4　超音波内視鏡検査
膵体部に 30mm の境界が明瞭，辺縁やや不整で，内部エコー均一な低エコー腫瘤を認める（矢印）．門脈は腫瘤により狭窄している（矢頭）．

相で肝両葉に低信号域を多数認め，DWI（b=1000）で拡散の低下を認めた（Fig. 3）．以上より，多発肝転移と考えられた．

超音波内視鏡検査：膵体部に 30mm の境界が明瞭，辺縁はやや不整で，内部エコー均一な低エコー腫瘤を認めた．尾側膵は萎縮し，尾側膵管の拡張を認めた．門脈本幹は腫瘤による狭窄を認めた．また腫瘤は総肝動脈，胃十二指腸動脈に広く接しており，浸潤の可能性が考えられた（Fig. 4）．

尾側膵管の拡張を伴う乏血性の膵腫瘍であり，PDAC が鑑別に挙がったが，EUS で PDAC にしては腫瘍辺縁の不整さに乏しく，内部エコーが均一であることなどから，PNEC の可能性も疑われた．画像診断での鑑別は困難であり，膵体部の腫瘤に対して 22G 針を使用して EUS-FNA を行った．

EUS-FNA 病理組織所見：円形から楕円形の小型でクロマチンの濃縮した核を有し，好酸性顆粒状の狭い胞体を持つ細胞のびまん性増殖を認めた．腫瘍細胞の結合性は少なくばらばらに離開した像が多数確認された．免疫染色では Synaptophisin，Chromogranin A が散在性に陽性であった．核分裂像は 10 強拡視野あたり 7 個程度確認され，Ki67 index は≧90% であった（Fig. 5）．

以上より，多発肝転移を伴う膵小細胞型神経内分泌癌（small cell NEC）と診断した．Small cell NEC と診断後に，肺小細胞癌のマーカーである Pro-GRP を測定すると，2575.7pg/m*l* と高値を認めた．機能性 NET を疑うような臨床症状を伴っておらず，非機能性 PNET と考えられた．肺小細胞癌に準じて IP 療法（Day 1 に Cisplatin 60mg/m^2, Day 1, 8, 15 に Irinotecan 60mg/m^2 を投与，4 週毎）による全身化学療法を開始した．一時は腫瘍の縮小を認め，Pro-GRP も 1512.3pg/m*l* まで低下したが，その後化学療法不応となり，原疾患の進行のため化学療法開始より 6 ヶ月後に永眠された．

考　察

PNET は比較的稀な膵腫瘍といえるが，近年の画像診断法の発展により診断例は増加傾向で，日

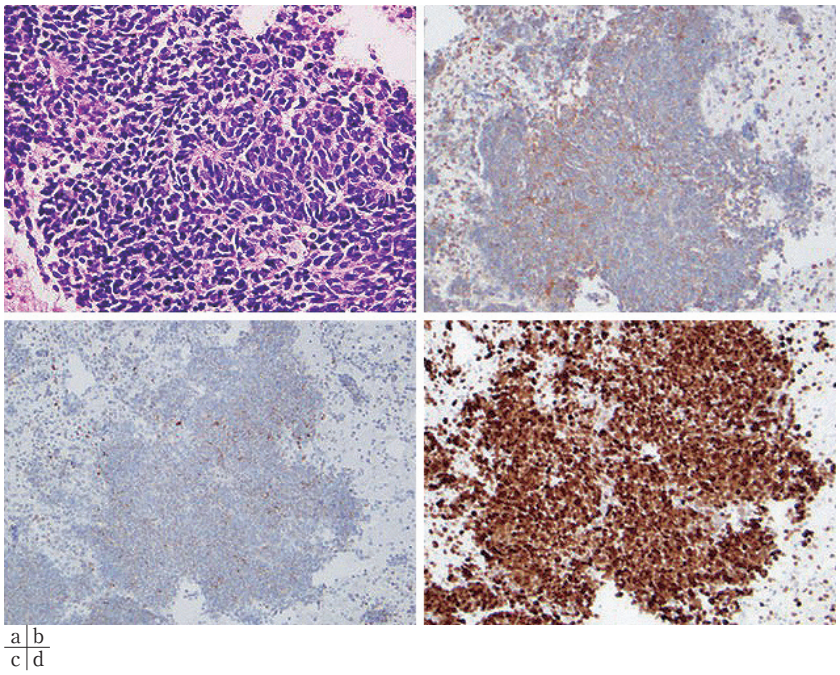

Fig. 5　病理組織所見
a）HE 染色（×100）：円形から楕円形の小型でクロマチン濃縮した核を有し，好酸性顆粒状の狭い胞体を持つ細胞のびまん性増殖を認める．b）Synaptophisin 染色（×100）：散在性に陽性．c）Chromogranin A 染色（×100）：散在性に陽性．d）Ki67 染色（×100）：90% 以上で陽性．

本での膵消化管神経内分泌腫瘍の全国疫学調査では，2005 年と 2010 年の患者を対象に調査が施行されており，PNET の 2010 年の年間受療者は 3379 人と推定され，2005 年の約 1.2 倍に増加している．一方，PNEC は稀な腫瘍とされており，2010 年の調査では，PNEC は PNET 全体の 7.5% をしめていた[1]．また現在，日本神経内分泌腫瘍研究会による悉皆登録研究が進められており，その結果が期待される[2]．

PNEC は組織学的には小細胞癌もしくは大細胞癌からなる極めて悪性度の高い腫瘍である．PNET G1/G2 と PNEC は免疫組織化学的には類似であるが，分子遺伝学的には異なることが報告されている[3]．PNET G1/G2 の造影 CT 画像の典型例は類円形，境界明瞭で，強い造影効果のある多血性の腫瘤であることが多いとされている[4]．しかし，PNET G1/G2 と PNEC は画像所見が類似でない可能性が報告されている．Hyodo ら[5]は PNET 61 例のうち腫瘍全体に造影効果の乏しいものが 9 例（15%）あり，造影 CT 所見と病理学的グレードとを比較すると，造影効果の乏しい PNET は有意に病理学的グレードが高いことを示している．Kim ら[6]は PNET G1/G2 と PNEC の造影 CT 所見を比較し，①門脈相で造影効果が乏しいこと，②境界不明瞭であること，③腫瘍の大きさが 3cm 以上であること，④総胆管への浸潤があること，⑤脈管浸潤があること，において統計学的有意差を認め，これらのうち少なくとも 2 項目以上有することを診断基準とすると，感度 92.3%，特異度 87.7% と高い感度と特異度をもって PNEC を診断できると報告している．本症例においても，これら 5 項目のうち①，③，⑤の 3 項目を満たしていた．

また，PNEC の画像は PDAC と類似であり，鑑別が困難であると報告されている．Hijioka らは，PNEC の造影 CT の画像の特徴を検討している

が，PNEC 11 例中 9 例（82%）で造影効果が乏しく，生検での診断前に PNEC が疑われた症例はわずか 2 例に過ぎず，残りの 9 例は PDAC が疑われていた．さらに膵頭部および体部に局在する PNEC 7 例のうち 4 例（57%）で主膵管拡張を認めたとしている[7]．以上の点は，PNEC と PDAC を造影 CT での造影パターンや膵管拡張の有無では鑑別が困難であることを示している．PDAC は豊富な線維性間質を反映して，造影早期で正常膵実質と比べて低吸収で，その後遅延性の造影パターンを示すと考えられている．一方，PNEC が乏血性の造影パターンを示す要因については，PDAC と同様に線維化が関与しているという報告[8]や，PNET の悪性度が高くなると，腫瘍内の Microvascular density が低下するといった報告[9]がある．

PNET G1/G2 と PNEC の EUS 所見を比較した報告については，Ishikawa ら[10]は PNET の悪性度診断においては辺縁不整，内部エコー不均一，大きさが 20mm 以上で悪性度が高く，この中でも特に内部エコー不均一の所見が重要であると報告している．一方，Pais ら[11]は同様の検討で，辺縁不整，病変が大きい症例で悪性度が高いとしているが，内部エコーの不均一さでは有意差がなかったとしている．これらの所見は PDAC にもみられる所見であり，EUS でも PNEC と PDAC の鑑別が困難な可能性が示唆される．我々が検索する限りでは PNEC と PDAC の EUS 像を比較した報告はなかった．しかし，PNEC は PNET G1/G2 の画像的特徴の一部を有している可能性が考えられ，本症例の EUS 像は PDAC にしては腫瘍辺縁の不整さに乏しく，内部エコーが均一であり，この所見から PNEC の可能性を疑うことが可能であった．

PNET の診断には，PDAC など他の膵腫瘍との鑑別診断のみならず，WHO 2010 分類に基づいた悪性度診断が必要であり，正確な組織診断が重要である．まず，組織学的所見および免疫組織学的に内分泌分化が確認されることにより，他の膵腫瘍と鑑別し，PNET と診断される．次に，2010 年に改定された WHO 分類に従って，核分裂像と Ki67 index により，高分化型の PNET と低分化型の PNEC の 2 種類に大別される．高分化型の PNET は細胞増殖能によりさらに G1 と G2 に分類され，低分化型の PNEC は組織学的に small cell NEC と large cell NEC に分類される[12,13]．近年では EUS-FNA の普及により，EUS-FNA で組織診断される例が増加している[14~20]．しかし，Ki67 index は EUS-FNA 検体の場合には，腫瘍内の不均一性のため，必ずしも腫瘍全体の悪性度を反映していない場合があると考えられている．これまでの報告では，EUS-FNA 検体と切除検体における悪性度分類の一致率は報告によりばらつきがあり，69.2～89.5% とされている[14~19]．Hasegawa ら[14]は，EUS-FNA で評価可能な腫瘍細胞が十分量（2000 個以上）採取されている場合には，EUS-FNA で評価された Ki67 index を用いた WHO 2010 分類に基づく悪性度診断は，同一症例の手術検体の悪性度診断と 90% の高い再現性が得られることを報告している．また，WHO 2010 分類では Ki67 ＞ 20% はすべて PNEC に分類されるが，病理形態学的には高分化でありながら Ki67 ＞ 20% を示す，いわゆる「NET G3」の存在が報告されている[7]．「NET G3」はプラチナ系抗がん剤が無効であることが示唆されており，EUS-FNA の病理結果で Ki67 ＞20% であっても，画一的に NEC と診断して治療せず，形態学的な分化度を確認する必要がある[7]．本症例では，EUS-FNA 検体に十分量の腫瘍細胞が採取されており，Ki67 ＞20% でありかつ，形態学的に強い核異形やびまん性増殖といった所見を認めたため，低分化型の PNEC と診断可能であった．

PNEC に対する化学療法に関しては信頼度の高いエビデンスはないが，NCCN ガイドライン 2014[21]では，遠隔転移を伴う NEC に対して，小細胞肺癌に準じたプラチナベースの化学療法が推奨されている．本症例では，画像診断のみで PDAC と PNEC を鑑別することが困難であり，EUS-FNA の診断に果たす役割は決定的であった．本邦の膵癌診療ガイドライン 2013[22]でも，「切除不能膵癌と診断され化学（放射線）療法を開始する際には，細胞診・組織診による病理診断が勧められる」と記載されている．膵癌のなかには頻度は低いが，本症例のように PNEC や他臓器癌の転移もあり，化学療法等の治療方法が異なってくる．少

なくとも，画像診断で膵癌が疑われるが，切除の適応外で，化学療法が考慮される症例にはEUS-FNAなどによる病理診断は必須であると考える．

結　論

画像診断で通常型膵管癌との鑑別が困難で，EUS-FNAが診断，および治療方針の決定に有用であった膵神経内分泌癌の1例を経験した．

文　献

1）伊藤鉄英，肘岡真之，李　倫學，他．膵消化管神経内分泌腫瘍のUp to date．日消誌 2014；111：2255-62.
2）増井俊彦，上本伸二，今村正之．JNETSにおける悉皆登録制度とその現況．胆と膵 2016；37：927-9.
3）谷内田真一．膵内分泌腫瘍における遺伝子変異とゲノム研究の成果．胆と膵 2015；36：525-8.
4）花田敬士，飯星知博，平野巨通，他．膵内分泌腫瘍の画像診断．肝胆膵画像 2010；12：438-48.
5）Hyodo R, Suzuki K, Ogawa H, et al. Pancreatic neuroendocrine tumors containing areas of iso- or hypoattenuation in dynamic contrast-enhanced computed tomography: Spectrum of imaging findings and pathological grading. Eur J Radiol 2015; 84: 2103-9.
6）Kim DW, Kim HJ, Kim KW, et al. Neuroendocrine neoplasms of the pancreas at dynamic enhanced CT: comparison between grade 3 neuroendocrine carcinoma and grade 1/2 neuroendocrine tumour. Eur Radiol 2015; 25: 1375-83.
7）Hijioka S, Hosoda W, Mizuno N, et al. Does the WHO 2010 classification of pancreatic neuroendocrine neoplasms accurately characterize pancreatic neuroendocrine carcinomas? J Gastroenterol 2015; 50: 564-72.
8）Cappelli C, Boggi U, Mazzeo S, et al. Contrast enhancement pattern on multidetector CT predicts malignancy in pancreatic endocrine tumours. Eur Radiol 2015; 25: 751-9.
9）Couvelard A, O'Toole D, Turley H, et al. Microvascular density and hypoxia-inducible factor pathway in pancreatic endocrine tumours: negative correlation of microvascular density and VEGF expression with tumour progression. Br J Cancer 2005; 92: 94-101.
10）Ishikawa T, Itoh A, Kawashima H, et al. Usefulness of EUS combined with contrast-enhancement in the differential diagnosis of malignant versus benign and preoperative localization of pancreatic endocrine tumors. Gastrointest Endosc 2010; 71: 951-9.
11）Pais SA, Al-Haddad M, Mohamadnejad M, et al. EUS for pancreatic neuroendocrine tumors: a single-center, 11-year experience. Gastrointest Endosc 2010; 71: 1185-93.
12）Bosman F, Camerio F, Hruban R, et al. WHO classification of tumours of the digestive system. Lyon: IARC Press, 2010.
13）笠島敦子，笹野公伸．膵・消化管神経内分泌腫瘍の病理組織像と最近の話題．日内分泌・甲状腺外会誌 2014；31：284-9.
14）Hasegawa T, Yamao K, Hijioka S, et al. Evaluation of Ki-67 index in EUS-FNA specimens for the assessment of malignancy risk in pancreatic neuroendocrine tumors. Endoscopy 2014; 46: 32-8.
15）Yang Z, Tang LH, Klimstra DS. Effect of tumor heterogeneity on the assessment of Ki67 labeling index in well-differentiated neuroendocrine tumors metastatic to the liver: implications for prognostic stratification. Am J Surg Pathol 2011; 35: 853-60.
16）Fujimori N, Osoegawa T, Lee L, et al. Efficacy of endoscopic ultrasonography and endoscopic ultrasonography-guided fine-needle aspiration for the diagnosis and grading of pancreatic neuroendocrine tumors. Scand J Gastroenterol 2016; 51: 245-52.
17）Unno J, Kanno A, Masamune A, et al. The usefulness of endoscopic ultrasound-guided fine-needle aspiration for the diagnosis of pancreatic neuroendocrine tumors based on the World Health Organization classification. Scand J Gastroenterol 2014; 49: 1367-74.
18）Sugimoto M, Takagi T, Hikichi T, et al. Efficacy of endoscopic ultrasonography-guided fine needle aspiration for pancreatic neuroendocrine tumor grading. World J Gastroenterol 2015; 21: 8118-24.
19）Farrel JM, Pang JC, Kim GE, et al. Pancreatic neuroendocrine tumors: accurate grading with Ki-67 index on fine-needle aspiration specimens using the WHO2010/ENETS criteria. Cancer Cytopathol 2014; 122: 770-8.
20）Krishna SG, Li F, Bhattacharya A, et al. Differentiation of pancreatic ductal adenocarcinoma from other neoplastic solid lesions: a tertiary oncology center. Gastrointest Endosc 2015; 81: 370-9.
21）Kulke MH, Shah MH, Benson AB, et al. NCCN guidelines. Neuroendocrine version 2. 2014.
22）日本膵臓学会膵癌診療ガイドライン改定委員会．科学的根拠に基づく膵癌診療ガイドライン2013年版．金原出版，2013.

本論文内容に関連する著者の利益相反：なし

A case report of pancreatic neuroendocrine carcinoma diagnosed by EUS-FNA

Arata SAKAI[1)], Mamoru TAKENAKA[1,2)], Atsuki IKEDA, Takashi KOBAYASHI, Hideyuki SHIOMI, Atsuhiro MASUDA[1)], Yoshifumi ARISAKA[1,3)], Yoshihiro OKABE[1,4)], Shigeo HARA, Yoh ZEN[5)], and Takeshi AZUMA[1)]

Key words: Pancreatic small cell neuroendocrine carcinoma, Pro-GRP

We report a case of pancreatic neuroendocrine carcinoma diagnosed by using EUS-FNA. The patient was a 73 year-old man with a pancreatic body tumor. There was no elevation of CEA and CA19-9. Contrast enhanced CT images showed a pancreatic tumor as a hypovascular lesion of 30mm in diameter with main pancreatic duct dilation. The border of tumor was clear and irregular. The tumor was proximal to the portal vein, common hepatic artery, and gastroduodenal artery. Multiple liver tumors were detected in DWI-MRI. The pancreatic mass was detected as a low echoic lesion whose border was clear and irregular by EUS. We performed EUS-FNA with 22G needle, and the sample led to the pathological diagnosis of small cell neuroendocrine carcinoma. After diagnosis, he received chemotherapy with irinotecan and cisplatin. He died 6 months later due to cancer progression.

1) Department of Gastroenterology, Kobe University Hospital (Hyogo)
2) Department of Gastroenterology and Hepatology, Kindai University Hospital (Osaka)
3) Department of Gastroenterology, Nissay Hospital (Osaka)
4) Department of Gastroenterology, Kakogawa Central City Hospital (Hyogo)
5) Department of Diagnostic Pathology, Kobe University Hospital (Hyogo)