Kobe University Repository : Kernel

PDF issue: 2025-04-29

クリプトコッカス尿症を呈し血液透析導入後にクリプトコッカス髄膜炎を発症した1例

渡邉, 健太郎 ; 中井, 健太郎 ; 藤井, 秀毅 ; 清水, 真央 ; 中野, 淳子 ; 石田, 理紗 ; 渡邉, 周平 ; 粟田, 梨愛 ; 吉川, 美喜子 ; 河野, 圭志 ; 後藤,…

(Citation)
日本透析医学会雑誌,50(2):157-161

(Issue Date)
2017

(Resource Type)
journal article

(Version)
Version of Record

(URL)
https://hdl.handle.net/20.500.14094/90006849

透析会誌 50(2)：157～161，2017

症例報告

クリプトコッカス尿症を呈し血液透析導入後にクリプトコッカス髄膜炎を発症した1例

渡邉　健太郎[1]　中井　健太郎[1]　藤井　秀毅[1]　清水　真央[1]
中野　淳子[1]　石田　理紗[1]　渡邉　周平[1]　粟田　梨愛[1]
吉川　美喜子[1]　河野　圭志[1]　後藤　俊介[1]　瀧口　純司[2]
岩崎　徹[3]　西　慎一[1]
[1]神戸大学大学院医学研究科腎臓内科／腎・血液浄化センター
[2]神戸労災病院内科　[3]岩崎内科クリニック

キーワード：クリプトコッカス尿症，クリプトコッカス髄膜炎，血液透析導入

〈要旨〉
症例は72歳男性．65歳より糖尿病の加療を開始，69歳より降圧薬を開始されていた．71歳時に特発性間質性腎炎の診断でステロイドによる治療を開始されたが，腎機能障害は進行し，治療開始7か月後に血液透析導入となった．導入時に炎症反応の上昇を認め，尿から *C. neoformans* を検出したが，無症状で炎症反応と尿培養は無治療にて陰性化したため，外来維持透析に移行した．透析導入から34日目に発熱と性格変容を契機に入院となり，髄液より *C. neoformans* を検出し，クリプトコッカス髄膜炎と診断した．アムホテリシンBリポソーム製剤とフルシトシンで治療を開始し，軽快後はフルコナゾールの治療へ切り替えて退院した．透析患者は免疫不全の状態にあり，導入期より感染症に注意が必要である．クリプトコッカス尿症は，全身性クリプトコッカス感染症を示唆するものであり，顕在化する可能性が高いため注意深い経過観察が重要である．

A case of cryptococcuria involving the delayed development of cryptococcal meningitis after the initiation of hemodialysis

Kentaro Watanabe[1], Kentaro Nakai[1], Hideki Fujii[1], Mao Shimizu[1], Junko Nakano[1], Risa Ishida[1], Shuhei Watanabe[1], Ria Awata[1], Mikiko Yoshikawa[1], Keiji Kono[1], Shunsuke Goto[1], Junji Takiguchi[2], Toru Iwasaki[3], Shinichi Nishi[1]
[1]Division of Nephrology and Kidney Center, Kobe University Graduate School of Medicine；[2]Department of Internal Medicine, Kobe Rosai Hospital of the Labor Welfare Corporation；[3]Iwasaki Internal Medicine Clinic

Keywords：cryptococcosis, amphotericin B, flucytosine, fluconazole

〈Abstract〉
Here, we report a case of occult cryptococcuria involving the delayed development of cryptococcal meningitis after the initiation of hemodialysis. The patient was a 72-year-old Japanese male. His medical history included diabetes and hypertension. At the age of 71, he developed tubulointerstitial nephritis, and steroid treatment was started. However, he needed to start hemodialysis therapy due to progressive kidney dysfunction 7 months later. On admission for the initiation of hemodialysis, his laboratory data showed elevated inflammatory marker levels, and *Cryptococcus neoformans* was isolated from his urine. However, we decided to follow him without providing any specific therapy because a re-examination of his inflammatory marker levels and a urinary culture produced negative findings. He was hospitalized for fever and personality changes 34 days after the initiation of hemodialysis therapy. *Cryptococcus* was isolated from his spinal fluid, and he was diagnosed with cryptococcal meningitis. He was treated with liposomal amphotericin B and flucytosine, which cured his meningitis. The combination therapy was switched to fluconazole, and he was discharged. Hemodialysis patients are immunocom-

渡邉　健太郎　神戸大学大学院医学研究科腎臓内科／腎・血液浄化センター　〒650-0017 兵庫県神戸市中央区楠町7丁目5-2
Kentaro Watanabe　Tel：078-382-6500　Fax：078-382-6509
〔受付日：2016年9月13日，受理日：2016年11月1日〕

promised, and hence, are at high risk of infectious diseases, including cryptococcosis. Cryptococcuria can co-exist with systemic cryptococcosis, and therefore, should be followed closely.

緒　言

クリプトコッカス症はCryptococcus属の真菌による感染症であり，*Cryptococcus neoformans*（*C. neoformans*）が主な病原体で，臨床的に髄膜炎はしばしばみられ，ほかに肺や皮膚，血流感染などもきたす[1]．一般に土壌や鳥類の糞に存在し，それが経気道的に感染して，その後血流にのって全身に散布されると考えられているが，特に中枢神経系への親和性が高いとされている[2,3]．

長期透析患者のみならず，新規透析導入患者でも死亡原因を占める感染症の割合は大きく[4]，予後に関わる重要な問題となっている．クリプトコッカス髄膜炎はヒト免疫不全ウイルス（human immunodeficiency virus：HIV）感染による後天性免疫不全症候群（acquired immunodeficiency syndrome：AIDS）に代表されるような免疫不全患者においてみられることが多いが，易感染性の状態が認められる透析患者においても報告が散見され[5]，念頭に置くべき疾患と考えられる．今回われわれは血液透析導入時にクリプトコッカス髄膜炎発症に先行して尿中クリプトコッカスを検出した1例を経験したので報告する．

Ⅰ．症　例

患者：72歳，男性．

主訴：発熱，性格変容．

既往歴：前立腺肥大症．

現病歴：65歳から糖尿病，69歳から高血圧で加療開始された．71歳のときに比較的早い経過での腎機能障害の進行のため腎生検を施行し，特発性間質性腎炎の診断にてメチルプレドニゾロン500 mg/日を3日間投与の後にプレドニゾロン（PSL）40 mg/日内服が開始された．しかしその後も腎機能障害は進行したため，ステロイド開始後7か月で血液透析導入のため入院となった．この間PSLは漸減され，12.5 mg/日となっていた．この入院の際にCRP 0.66 mg/dLと軽度上昇（入院後2.42 mg/dLまで上昇）を認め，尿培養から*C. neoformans*が検出され，血清クリプトコッカス抗原も弱陽性であった．無症候性で血液培養は陰性であり，透析導入後にCRPは無治療にて陰性化し，尿培養も陰性化していたため，泌尿器科および神経内科ともに経過観察の方針とした．炎症反応はその後も再燃することなく，血液透析導入30日後に退院され，近医における外来維持透析に移行した．しかし，血液透析導入34日後（第1病日）に発熱，性格変容を認めて，精査加療目的に入院となった（PSL 10 mg/日を内服中であった）．

入院時現症：身長160.5 cm，体重54.7 kg．意識JCS Ⅰ-1，体温38.3 ℃，血圧188/87 mmHg（臥位），脈拍89回/分・整，経皮的動脈血酸素飽和度98％（室内気）．眼瞼結膜貧血なし，眼球結膜黄染なし，心：胸骨左縁第2肋間中心に収縮期雑音聴取，肺：呼吸音清，腹部：平坦・軟・圧痛なし・腸雑音正常，下腿浮腫なし，Kernig徴候なし，項部硬直なし．

入院時検査所見（**表1**）：好中球分画はやや多かったがステロイドの影響と考えられ，CRPの上昇は認めなかった．HIV抗体陰性で，β-D-グルカンの上昇は認めず，血清クリプトコッカス抗原は陽性であった．胸部CTでは肺野にクリプトコッカスの肺病変を疑うような異常陰影は認めず，頭部CTでは慢性虚血性変化と陳旧性ラクナ梗塞の所見を認めるのみであった．

経過（**図1**）：第2病日に髄液検査（**表2**）が施行され，髄液クリプトコッカス抗原陽性，髄液培養から*C. neoformans*が検出されたこととあわせ，クリプトコッカス髄膜炎と診断した．血液培養および尿培養はともに陰性であった．第2病日よりアムホテリシンBリポソーム製剤（L-AMB）4.4 mg/kg/日の投与を開始，第10病日よりL-AMB 3.0 mg/kg/日として継続しつつ，フルシトシン（5-FC）50 mg/kg/日の透析後内服の併用を開始した．その後は発熱を認めることなく，性格変容も改善傾向を示し，第22病日に髄液検査を再検し，髄液所見の改善を認め，培養検査でも陰性化していた．第30病日には5-FCによる薬剤性白血球減少を疑い，30 mg/kg/日へ減量した．経過良好にて第39病日よりフルコナゾール（FLCZ）8.0 mg/kg透析後内服のみへ切り替えた．入院時10 mg/日内服していたPSLは，第46病日に7.5 mg/日へ減量した．引き続き外来で抗真菌薬治療を継続する方針として，第54病日に退院とした．

Ⅱ．考　察

髄膜炎発症に先行して尿中にクリプトコッカスを検出し，血液透析導入の約1か月後にクリプトコッカス

表 1　Laboratory data on admission（post dialysis）

Blood cell count		T-Bil	0.32 mg/dL	Infection	
WBC	7,230/μL	AST	13 IU/L	HBs Ag	(−)
Neutro	86%	ALT	11 IU/L	HCV Ab	(−)
Lymph	6%	γ-GTP	35 IU/L	RPR	(−)
Mono	4%	ALP	268 IU/L	TPHA	(−)
Eosino	4%	LDH	290 IU/L	HIV Ab	(−)
Baso	0%	BUN	28 mg/dL	T-SPOT	(−)
RBC	355×10^4/μL	Cr	4.94 mg/dL	C7-HRP	(−)
Ht	32.9%	Na	137 mEq/L	β-D-glucan	＜6.0 pg/mL
Hb	10.8 g/dL	K	4.7 mEq/L	*Cryptococcus neoformans* Ag	(+)
MCV	93 fL	Cl	103 mEq/L		
Platelet	10.3×10^4/μL	Ca	9.2 mg/dL		
		P	3.5 mg/dL		
Blood chemistry		Glucose	162 mg/dL		
TP	6.2 g/dL	HbA1c	5.9%		
Albumin	3.8 g/dL	CRP	0.2 mg/dL		

WBC：white blood cell, RBC：red blood cell, Ht：hematocrit, Hb：hemoglobin, MCV：mean corpuscular volume, TP：total protein, T-Bil：total bilirubin, AST：aspartate aminotransferase, ALT：alanine aminotransferase, γ-GTP：γ-Glutamyltranspeptidase, ALP：alkaline phosphatase, LDH：lactic dehydrogenase, BUN：blood urea nitrogen, Cr：creatinine, Na：sodium, K：potassium, Cl：chlorine, Ca：calcium, P：phosphate, HbA1c：hemoglobin A1c, CRP：C reactive protein, Ag：antigen, Ab：antibody, RPR：Rapid Plasma Reagin, TPHA：treponema pallidum hemagglutination test, HIV：human immunodeficiency virus

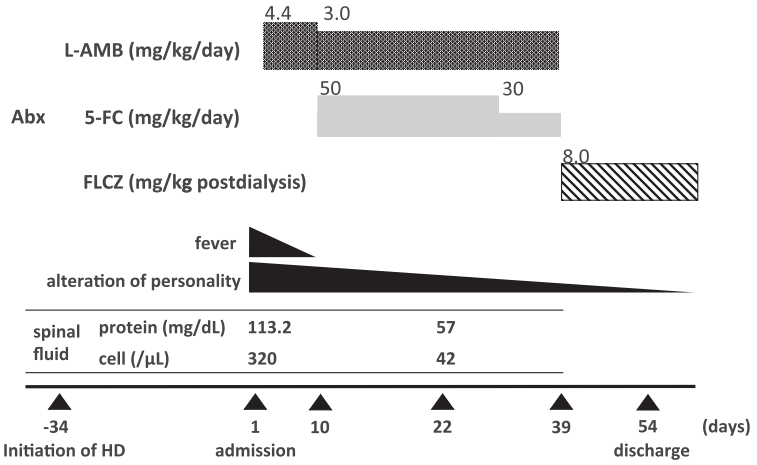

図 1　Clinical course of present case
Abx：antibiotics, L-AMB：liposomal amphotericin B,
5-FC：flucytosine, FLCZ：fluconazole, HD：hemodialysis

表 2　Cerebrospinal fluid examination on the 7th hospital day

Appearance	clear
Glucose	27 mg/dL
Protein	113.2 mg/dL
Cell	320/μL
mononuclear	48%
polymorphonuclear	52%
Cryptococcus neoformans Ag	positive
Tb-PCR	negative
ADA	9.6 U/L

Ag：antigen, Tb：tuberculosis, PCR：polymerase chain reaction, ADA：adenosin deaminase

髄膜炎を発症したまれな1例を経験した．本症例では髄膜炎を呈していたが，肺や血流感染など他部位への明らかな感染を示唆する所見は証明できなかった．クリプトコッカス髄膜炎は基礎疾患としてHIV感染症，悪性腫瘍，膠原病，腎疾患，血液疾患などを有する免疫不全患者に多く発症し，ステロイドもリスク因子の一つであるとされている[6]．さらにPSL換算1日量5mg以下という少量であっても感染のリスクが増大するという報告もある[7]．したがって本症例でも発症時は決して高用量ではなかったがPSL内服は継続されており，ステロイドはクリプトコッカス髄膜炎発症の

重要なリスクの一つであったと考えられる．また透析患者では，腎不全状態にあることに加えて，原疾患や内服薬，年齢，低栄養などさまざまな要因により免疫不全の状態が認められることが多いが[8]，クリプトコッカス髄膜炎を発症した透析症例はこれまでにも報告されている[4]．

尿中クリプトコッカス検出例では潜在性クリプトコッカス尿症，腎盂腎炎，前立腺炎である可能性のほかに，髄膜炎など全身性のクリプトコッカス感染を伴っている可能性があり，加えて無症候性のクリプトコッカス尿症であっても剖検すると26〜57%で腎に感染巣を認めたとする報告がある[9]．また，非HIV患者5名を含む16例のクリプトコッカス尿症を呈した症例の検討が行われているが，13例（81%）が播種性クリプトコッカス症で，このうち12例は同時に血液，髄液，もしくは痰から菌を検出していた[10]．これらのことから尿中にクリプトコッカスを検出した症例では，局所のみならず髄膜炎を含め全身にクリプトコッカスの感染が広がっている可能性があり，慎重に全身検索を行う必要があると考えられる．さらに，クリプトコッカス髄膜炎の初期治療後に尿中クリプトコッカス陽性を呈する例では全身性のクリプトコッカス感染の再発例を認めたとする報告もある[11]．これは治療後にクリプトコッカス尿症を呈している場合には，腎や前立腺に病巣が残存する可能性や，これら局所の感染が再燃して全身性の感染症をきたす可能性を示唆している．本症例では透析患者のため尿検体採取は困難な可能性はあるものの，治療の経過においても，クリプトコッカス尿症のモニタリングを行い，もし再度尿中にクリプトコッカスを認めれば，治療の継続や強化を念頭に置く必要があると思われる．また，尿培養のみならず尿沈渣でみられたクリプトコッカスが，播種性クリプトコッカス症や髄膜炎などの早期診断や診断の一助となった報告もあり[12,13]，尿検査は非侵襲的な点からも比較的行いやすく，診断的意義に関しても高いものと考えられる．クリプトコッカスの存在は尿培養や尿沈渣の観察による菌体の証明以外にも尿中抗原検出による証明も可能で，その診断的価値は検討されているところであり[14,15]，今後のさらなる報告が待たれる．

本症例では当初透析導入時にクリプトコッカス尿症を呈しており，治療すべきかどうか議論となった．入院中の再検査では尿中クリプトコッカスは陰性化しており，CRPも正常範囲と炎症反応も改善したため，経過観察する方針となった．しかし前述のようにクリプトコッカス尿症を呈している症例では，髄膜炎を含めた治療を要するクリプトコッカス症が存在している可能性も高く，尿中クリプトコッカス検出時に治療開始することで本症例も髄膜炎の発症を防ぐことができたかもしれない．その場合，米国感染症学会のガイドラインでは中枢神経系と肺以外の病変は頻度が少なく，定まった治療はないとされているが，推奨としてFLCZ 6 mg/kg/日 6〜12か月の治療を考慮することとなっており[16]，治療の参考になると思われる．ほかにもHIV患者においてスクリーニング時に認めた無症候性クリプトコッカス血清抗原陽性例を治療することで，生命予後や髄膜炎の発症を予防できる可能性が示唆されており[17]，免疫不全の状態である透析患者においても同様に早期の治療介入に意味があるかもしれない．本症例のように尿中クリプトコッカスを認めた例でもCRPや尿検査を繰り返し行い慎重に経過観察する必要があるとともに，ある程度積極的な治療も検討すべきと思われた．

透析導入期にクリプトコッカス髄膜炎を呈した症例は過去に1例のみあり，原疾患は急速進行性糸球体腎炎で，それに対して免疫抑制療法が行われている[18]．本症例でも透析導入とPSL内服中に加えて，糖尿病を有することなどリスクが重なり，今回の髄膜炎発症に寄与した可能性が考えられた．クリプトコッカスが感染すると肉芽腫を形成し，数週間から数か月で治療なく消失して，無症候性に潜伏感染へ移行した後に，宿主の免疫力低下を契機に再活性化するといった可能性も示唆されている[19]．特に透析導入期は，結核感染が多いことからも免疫力の低下を示唆する報告があるが[20]，結核も潜在性結核から再燃して活動性結核の状態となることが知られており，クリプトコッカスも類似の感染経過をたどっている可能性もある．これらのことから，本症例では透析導入時にすでに感染していた*C. neoformans*が，炎症反応と尿培養が陰性化して経過観察されていた時期には潜伏感染に移行していた可能性があり，そこへ透析導入期であったことやステロイド使用などのリスクも加わり免疫力の低下が引き金となって髄膜炎を発症したことが想定される．また一般的に真菌を含めた感染症は急性間質性腎炎の原因となりうることが知られており[21]，クリプトコッカスによる間質性腎炎も少数のみだが報告されている[22,23]．本症例では腎生検検体でクリプトコッカスそのものや肉芽腫は証明されていないこと，また間質性腎炎に対する高用量のステロイドによる治療を開始されたにもかかわらず，炎症反応上昇やクリプトコッカス感染を示唆する症状を呈することなく半年以上にわたって経過していたことなどから，間質性腎炎の原因がクリプトコッカスであった可能性は低いと思われた．

結　語

血液透析導入時にクリプトコッカス尿症を呈し，導入の約1か月後にクリプトコッカス髄膜炎を発症した1例を経験した．透析患者は導入期より免疫機能の低下が背景にあり，クリプトコッカス感染症も感染症の鑑別の一つにあげる必要がある．またクリプトコッカス尿症のみ認める場合であっても，全身性クリプトコッカス感染症を認めることも少なくないことを念頭に診療にあたる必要があると思われた．

著者のCOI（conflicts of interest）開示：本論文発表内容に関して特に申告なし．

文献

1）Sloan DJ, Parris V. Cryptococcal meningitis：epidemiology and therapeutic options. Clin Epidemiol 2014；6：169-82.
2）泉川公一．真菌感染症，病原体-宿主応答の視点から臨床を考える，病原体-宿主応答の視点からみた真菌感染症，クリプトコックス症．臨床と微生物 2007；34：705-10.
3）上原由紀，古川恵一．治療の最前線 脳の感染症，クリプトコックス髄膜炎．Brain Medical 2007；19：255-9.
4）政金生人，中井滋，尾形聡，他．わが国の慢性透析療法の現況（2014年12月31日現在）．透析会誌 2016；49：1-34.
5）山崎潤，中嶌知子，佐藤雄久，他．不明熱・意識障害を呈しクリプトコッカス髄膜脳炎と診断した血液透析患者の1例．透析会誌 2014；47：151-7.
6）安藤常浩，伊藤誠，江口洋，他．内科領域（血液疾患・呼吸器内科領域を除く）．深在性真菌症のガイドライン作成委員会編．深在性真菌症の診断・治療ガイドライン 2014．東京：協和企画，2014；16-21.
7）Widdifield J, Bernatsky S, Paterson JM, et al. Serious infections in a population-based cohort of 86,039 seniors with rheumatoid arthritis. Arthritis Care Res（Hoboken）2013；65：353-61.
8）矢澤聰，大家基嗣．透析・腎移植のすべて，透析中の合併症，感染症．腎と透析 2014；76：431-3.
9）Sobel JD, Vazquez JA. Fungal infections of the urinary tract. World J Urol 1999；17：410-4.
10）Kiertiburanakul S, Sungkanuparph S, Buabut B, Pracharktam R. Cryptococcuria as a manifestation of disseminated cryptococcosis and isolated urinary tract infection. Jpn J Infect Dis 2004；57：203-5.
11）Larsen RA, Bozzette S, McCutchan JA, Chiu J, Leal MA, Richman DD. Persistent Cryptococcus neoformans infection of the prostate after successful treatment of meningitis. California Collaborative Treatment Group. Ann Intern Med 1989；111：125-8.
12）Poloni JA, Rotta LN, Voegeli CF, Pasqualotto AC. Cryptococcus within a urinary cast. Kidney Int 2013；84：218.
13）佐藤貴光，菊地かおる，佐藤朋子，他．尿沈渣中にクリプトコッカスが観察された2症例．医学検査 2013；62：318.
14）Magambo KA, Kalluvya SE, Kapoor SW, et al. Utility of urine and serum lateral flow assays to determine the prevalence and predictors of cryptococcal antigenemia in HIV-positive outpatients beginning antiretroviral therapy in Mwanza, Tanzania. J Int AIDS Soc 2014；17：19040.
15）Huang HR, Fan LC, Rajbanshi B, Xu JF. Evaluation of a new cryptococcal antigen lateral flow immunoassay in serum, cerebrospinal fluid and urine for the diagnosis of cryptococcosis：a meta-analysis and systematic review. PLoS One 2015；10：e0127117.
16）Perfect JR, Dismukes WE, Dromer F, et al. Clinical practice guidelines for the management of cryptococcal disease：2010 update by the infectious diseases society of america. Clin Infect Dis 2010；50：291-322.
17）Kaplan JE, Vallabhaneni S, Smith RM, Chideya-Chihota S, Chehab J, Park B. Cryptococcal antigen screening and early antifungal treatment to prevent cryptococcal meningitis：a review of the literature. J Acquir Immune Defic Syndr 2015；68：S331-9.
18）北岡壮一．透析導入時にクリプトコッカス髄膜炎の出現をみた1例．人工透析研究会会誌 1984；17：776.
19）Gibson JF, Johnston SA. Immunity to Cryptococcus neoformans and C. gattii during cryptococcosis. Fungal Genet Biol 2015；78：76-86.
20）Nakamura H, Tateyama M, Tasato D, et al. Active tuberculosis in patients undergoing hemodialysis for end-stage renal disease：a 9-year retrospective analysis in a single center. Intern Med 2009；48：2061-7.
21）Muriithi AK, Leung N, Valeri AM, et al. Biopsy-proven acute interstitial nephritis, 1993-2011：a case series. Am J Kidney Dis 2014；64：558-66.
22）David VG, Korula A, Choudhrie L, et al. Cryptococcal granulomatous interstitial nephritis and dissemination in a patient with untreated lupus nephritis. Nephrol Dial Transplant 2009；24：3243-5.
23）Chung S, Park CW, Chung HW, Chang YS. Acute renal failure presenting as a granulomatous interstitial nephritis due to cryptococcal infection. Kidney Int 2009；76：453-8.