Kobe University Repository : Kernel

PDF issue: 2025-12-04

膀胱内病変が原因で両側水腎症による急性腎障害をきたした多発性骨髄腫の1例

岡本, 光平 ; 河野, 圭志 ; 藤井, 秀毅 ; 清水, 真央 ; 神澤, 真紀 ; 福田 , 輝雄 ; 垣内, 誠司 ; 南, 博信 ; 西, 慎一

(Citation)
日本透析医学会雑誌,51(8):517-523

(Issue Date)
2018

(Resource Type)
journal article

(Version)
Version of Record

(URL)
https://hdl.handle.net/20.500.14094/90006850

透析会誌 51(8)：517～523，2018

症例報告

膀胱内病変が原因で両側水腎症による急性腎障害をきたした多発性骨髄腫の1例

岡本 光平[1]　河野 圭志[1]　藤井 秀毅[1]　清水 真央[1]
神澤 真紀[2]　福田 輝雄[3]　垣内 誠司[4]　南 博信[4]
西 慎一[1]
[1]神戸大学医学部附属病院腎臓内科 腎・血液浄化センター
[2]神戸大学医学部附属病院病理学診断科
[3]神戸大学医学部附属病院泌尿器科
[4]神戸大学医学部附属病院腫瘍・血液内科

キーワード：急性腎障害，水腎症，多発性骨髄腫，形質細胞腫瘍，膀胱腫瘍

〈要旨〉
症例は71歳女性．全身倦怠感を主訴にX年5月に近医を受診，腎機能障害を認め翌日に当科紹介受診となった．受診時Cre 7.49 mg/dL，M蛋白血症と胸腹部単純CT検査にて膀胱壁肥厚と両側水腎症を認めた．両側水腎症に対して両側尿管カテーテルを挿入し，右内頸静脈よりバスキュラーアクセスを留置して緊急血液透析を施行した．骨髄検査の結果，多発性骨髄腫と診断，膀胱壁肥厚は粘膜下腫瘍であり生検により多発性骨髄腫の髄外病変と診断した．多発性骨髄腫と診断後にBD（ボルテゾミブ＋デキサメタゾン）療法を開始．腎機能は緩徐に改善していき，血液透析からは離脱し得た．多発性骨髄腫に膀胱内髄外病変を合併することは非常に稀であり，文献的考察も含めて報告する．

A case of multiple myeloma with bilateral hydronephrosis due to an extramedullary bladder lesion

Kohei Okamoto[1], Keiji Kono[1], Hideki Fujii[1], Mao Shimizu[1], Maki Kanzawa[2], Teruo Fukuda[3], Seiji Kakiuchi[4], Hironobu Minami[4], Shinichi Nishi[1]
[1]Division of Nephrology and Kidney Center, Kobe University Graduate School of Medicine
[2]Division of Diagnostic Pathology, Kobe University Graduate School of Medicine
[3]Division of Urology, Kobe University Graduate School of Medicine
[4]Division of Medical Oncology and Hematology, Kobe University Graduate School of Medicine

Keywords：acute kidney injury, hydronephrosis, multiple myeloma, plasmacytoma, bladder tumor

〈Abstract〉
A 71-year-old female presented to our hospital with malaise. Laboratory tests revealed kidney dysfunction（creatinine：7.49 mg/dL）and monoclonal proteinemia, and computed tomography showed bladder wall thickening and bilateral hydronephrosis. Bilateral ureteral catheters were inserted from the bladder, and hemodialysis was performed with a central venous catheter. Bone marrow aspiration was conducted, and the patient was diagnosed with multiple myeloma. Furthermore, cystoscopy revealed that the bladder wall thickening was due to a submucosal tumor, and a tissue biopsy demonstrated a bladder plasmacytoma. The patient was treated with BD therapy（bortezomib + dexamethasone), and her kidney function gradually improved. She was withdrawn from hemodialysis. It is extremely rare for multiple myeloma to be complicated with bilateral hydronephrosis due to an extramedullary bladder lesion.

岡本　光平　神戸大学医学部附属病院腎臓内科 腎・血液浄化センター　〒650-0017 兵庫県神戸市中央区楠町7-5-2
Kohei Okamoto　Tel：078-382-6500　Fax：078-382-6509
〔受付日：2018年5月18日，受理日：2018年7月6日〕

緒　言

多発性骨髄腫には腎機能障害が高率に合併する．主には尿細管障害をきたし円柱腎症と称される腎性急性腎障害となる．一方，多発性骨髄腫は髄外病変を形成することがあるが，膀胱内に病変が生じることは非常に稀である．今回，われわれは膀胱内髄外病変が原因で腎後性腎不全をきたした1例を経験し，本例は非常に稀な症例であると考えられるため，文献的考察を加え報告する．

Ⅰ．症　例

71歳，女性．

主訴：全身倦怠感．

現病歴：出生体重問題なく，学校検診で異常を指摘されたことはなかった．職場検診は30歳代まで受けていたが，特に異常を指摘されたことはない．50歳頃から近医に時々通院し血液検査を受けており，2年前にはCre 0.70 mg/dLであったが，1年前にはCre 1.05 mg/dLと軽度腎機能障害を認めるも経過観察されていた．4か月前より全身倦怠感を自覚し近医を受診したところ，受診時血圧180/90 mmHgと高値であり，アムロジピン5 mgを処方された．これにより以降は血圧140/80 mmHg程度で推移した．しかしながら全身倦怠感は改善せず，2か月前よりさらに同症状が悪化してきたため同医で血液検査を施行した．Cre 7.97 mg/dLと腎機能は高度に悪化しており，M蛋白血症も認めたため当科紹介受診となり，精査，加療目的に同日緊急入院となった．

既往歴：40歳時に右変形性膝関節症，49歳時に子宮筋腫を指摘されていることがあげられるが，特に外科的治療は施行されていない．家族歴には特記すべき事項なし．喫煙歴や飲酒習慣はなく，アレルギーはサバ以外には特に認めなかった．また，入院時内服薬はアムロジピン5 mg/日のみであった．

入院時現症：身長154 cm，体重57 kg，BMI 24.0であった．体温37.1℃，血圧155/87 mmHg，脈拍71回/分，SpO_2 98%（room air）と軽度の発熱と血圧高値を認めた．身体診察したところ，頭頸部では眼瞼結膜は蒼白であったが，眼球結膜黄染などはなかった．胸部所見としては，呼吸音は清であり，心音は整で雑音は聴取しなかった．また，腹部は平坦，軟であり，圧痛は認めなかったが，背部叩打痛を両側に認めた．さらに，両側下腿に圧痕性浮腫を軽度認めた．

入院時検査所見（表1）：血液一般検査では正球性正色素性貧血を認め，赤血球連銭形成も認めた．血液生化学検査ではTP 9.0 g/dL，Alb 2.9 g/dLと蛋白アルブミン乖離を認め，BUN 91.7 mg/dL，Cre 7.49 mg/dL，eGFRcre 4.7 mL/min/1.73 m^2と高度の腎機能障害を認めた．免疫学的検査ではIgG 4,106 mg/dL，IgA 67 mg/dL，IgM 25 mg/dLとIgG高値とIgA，IgM低値を認め，血清蛋白電気泳動ではIgGκ型M蛋白血症を認めていた．κ/λ比も6.87とκ鎖優位の増加を認めていた．尿蛋白定量にて1.11 g/gCr，尿中NAG 10.5 μg/L，尿中β_2MG 1,685 μg/L，尿中Bence Jones蛋白（BJP）はIgGκ型陽性であった．

入院時胸部X線検査では胸水，心拡大は認めず，心電図も明らかな異常所見は認めなかった．胸腹部CT検査（図1）では両側膀胱尿管移行部から尿管拡張，水腎症あり，膀胱背側に複数の壁肥厚を認め腫瘍性病変による尿管狭窄を疑う所見であった．胸腹部領域に有意なリンパ節腫大なく，胸腹水も認めず，明らかな骨病変は認めなかった．

入院後経過（図2）：前述のようにCT検査から膀胱腫瘍による膀胱尿管移行部での両側尿管狭窄が疑われたため，膀胱鏡を施行したところ膀胱腫瘍は外見上，粘膜下腫瘍様であり典型的な膀胱癌の外観は呈していなかった．両側尿管口は同定可能，カテーテルも狭窄部を通過可能であったため，両側尿管カテーテルを留置した．また，高度腎機能障害，高カリウム血症，貧血，アシドーシスを認めたため，右内頸静脈よりバスキュラーアクセスを留置し血液透析を施行した．

多発性骨髄腫の可能性が高いと判断したため第7病日に骨髄検査を施行した結果，有核細胞$7.8\times10^4/\mu$L中，異型形質細胞が7.4%認められた．血清，尿にM蛋白を検出していること，骨髄検査にて異型形質細胞が出現していること，臓器障害（腎障害，貧血）が出現していることから多発性骨髄腫と診断した．IgG κ型，Durie and Salmon分類ⅢB，ISS（International staging system）Ⅲ期であった．当院腫瘍・血液内科に転科となり，第9病日からBD（ボルテゾミブ＋デキサメタゾン）療法が開始となった．

骨盤単純MRI検査（図1）では膀胱壁周囲にT2WIで低信号を呈する腫瘤を複数認め，こちらも典型的な膀胱癌の所見ではなかった．右尿管口周囲や頂部より尾側では浸潤を疑うような広がりを呈しており，腫瘍径の正確な測定は困難であった．腫瘍より生検を施行したところ上皮に異型細胞は認めなかったが，形質細胞の浸潤を認めた．免疫染色の結果，CD138，軽鎖κ型が染色されるもλ型は殆ど染色されず，多発性骨髄

表 1　Laboratory data on admission.

Hematology		Na	133 mEq/L	**Urinalysis**	
WBC	6,900/μL	K	5.3 mEq/L	pH	5.5
Neu	80.20%	Cl	109 mEq/L	Protein	(2+)
Lym	9.70%	Ca	8.5 mg/dL	Occult blood	(−)
Mono	4.90%	cCa	9.6 mg/dL	Glucose	(−)
Eo	4.60%	P	5.1 mg/dL	Ketone body	(−)
RBC	228×10^4/μL	**Immunology**		Urobilinogen	(−)
Ht	20.50%	IgG	4,106 mg/dL	WBC	(2+)
Hb	6.4 g/dL	IgM	25 mg/dL	Bacteria	(+)
Ret	3.9×10^4/μL	IgA	67 mg/dL	**Urinary sedimentation**	
Plt	38.0×10^4/μL	C3	117 mg/dL	RBC	1-4/HPF
Biochemistry		C4	19.0 mg/dL	WBC	>100/HPF
TP	9.0 g/dL	CH50	58.2 U/mL	Cast	Hyaline (+)
Alb	2.9 g/dL	κ chain	338.0 mg/dL (2.42-18.92)		Epithelial (+)
T. bil	0.3 mg/dL	λ chain	49.2 mg/dL (4.44-26.18)		Granular (+)
AST	9 IU/L	κ/λ ratio	6.87 (0.248-1.804)	**Urine biochemistry**	
ALT	8 IU/L	Protein electrophoresis	M protein (+) IgGκ	Protein	1.11 g/gCr
ALP	187 IU/L	**Endocrinology**		Albumin	100.17 mg/gCr
γGTP	13 IU/L	iPTH	212 pg/mL	β_2MG	1,685 μg/L (0-289)
LDH	95 U/L	BNP	268 pg/mL	NAG	10.5 μg/L (0-5.7)
UA	7.2 mg/dL	**Venous blood gas**		Bence Jones protein	IgGκ
UN	91.7 mg/dL	pH	7.256	FENa	8.70%
Cre	7.49 mg/dL	pCO_2	28.1 mmHg	FEUN	60.50%
eGFRcre	4.7 mL/min/1.73m^2	HCO_3	12.0 mmol/L		
CRP	2.38 mg/dL				
Glu	103 mg/dL				
HbA1c (NGSP)	5.5%				
β_2MG	20.2 mg/L				

腫髄外病変の診断となった（図 3）.

腎機能は第 14 病日に Cre 3.28 mg/dL まで改善し，血液透析から離脱した．第22病日に施行した腹部単純 CT 検査では，両側尿管カテーテル留置により水腎症は軽快していたが，尿道カテーテル留置のため膀胱内には尿貯留がなく，壁肥厚は不明瞭であった（図 4）．腎機能はその後も緩やかに改善傾向を認め，第32病日には Cre 2.45 mg/dL となった．この経過から本症例における腎機能障害の原因は，腎後性要素に加え腎性の要素も合併していた可能性が示唆された．われわれは診断確定のために腎生検を提案したが，本人に拒否され施行できなかった．

BD 療法を継続する方針としていたが，本人が多発性骨髄腫に対する治療継続に拒否的となり，入院中に本人・家族と今後の治療方針に対して相談したところ，化学療法を継続しないことが決定し，リハビリ継続目的に第 48 病日に転院となった．

Ⅱ．考　　察

本例は高度腎障害と多発性骨髄腫にて紹介となり，膀胱内髄外病変による両側水腎症が腎障害の一因となったと考えられた症例である．

多発性骨髄腫における腎障害は比較的多く，新規発症多発性骨髄腫の約 2〜4 割にみられ，約 1 割は末期腎不全に至ると報告されている[1]．その多くは，BJP の尿細管内への円柱形成による円柱形成性尿細管障害や AL アミロイドーシスなどの腎性の要素や，高カルシウム血症による腎前性の要素が原因として知られている．しかし，本症例のように膀胱内の骨髄腫髄外病変から腎後性腎不全をきたす症例は非常に稀である．

多発性骨髄腫では，骨組織とは直接関係のない遠隔部位でも，髄外病変を認めることがある．髄外病変形成の機序として，ほぼ全例で末梢血中に微量の骨髄腫細胞が存在し，これらが骨髄以外の組織に定着して増殖することが指摘されており，その部位や頻度はさまざまである．一般に，多発性骨髄腫の髄外病変は診断時に6〜8%，治療経過中に約30%の患者で認められると報告されている．その部位としては，肝，腎，膵，皮膚，中枢神経，胸腔，軟部組織，リンパ節などに起こることが多い[2]．膀胱内に形質細胞腫瘍を認める報告は非常に少なく，これまでに25例が文献報告されているのみである．そのうち骨髄検査が施行され多発性骨髄腫と確定診断されたものは 7 例（表 2）[3〜9]，骨髄

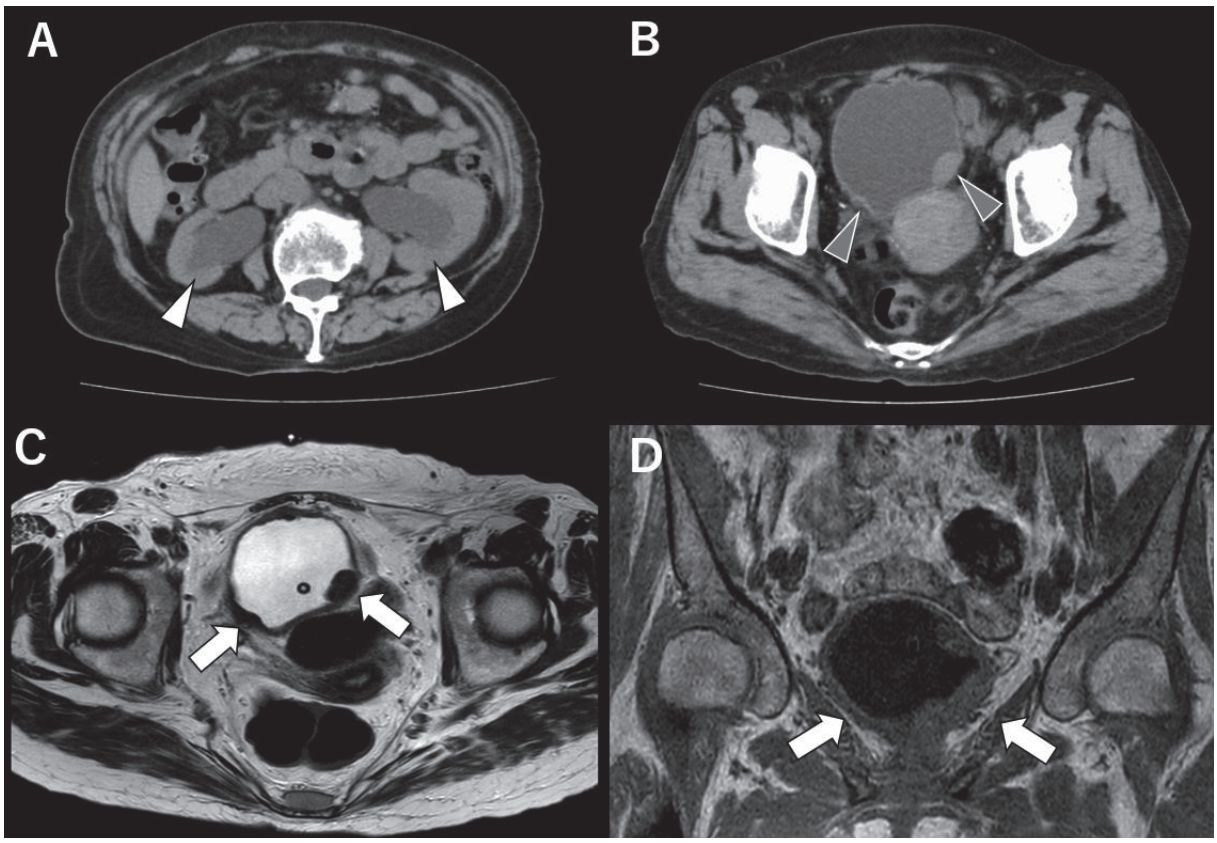

図 1　CT images on admission and MR images during hospitalization.
(A) Axial CT (computer tomographic) image: bilateral hydronephrosis (arrow head (white)). (B) Axial CT image: thickness of bladder wall (arrow head (gray)). (C) T2-weighted axial MR (magnetic resonance) image: some low intensity masses in the posterior bladder wall (arrow). (D) T1-weighted coronal MR image: some low intensity masses in the lateral bladder wall (arrow).

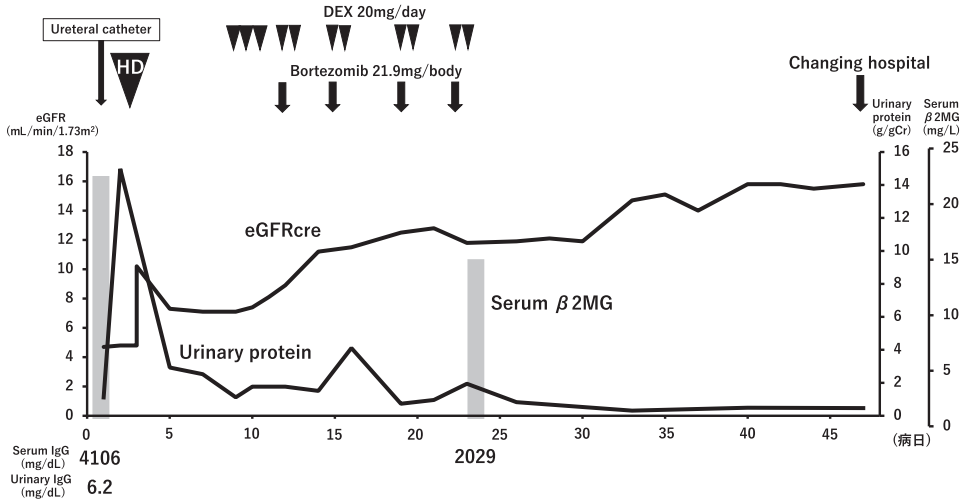

図 2　Clinical course after admission.
DEX: dexamethasone, HD: hemodialysis, Serum β_2MG: serum beta-2 microglobulin

検査が施行されたが異常が認められなかったものは12例，骨髄検査が施行されたかどうか不明であるものが６例であった．

形質細胞腫瘍の中には骨髄外にのみ病変を形成するものがあり，髄外性形質細胞腫と定義され，これは骨髄腫髄外病変とは区別される．IMWG（International Myeloma Working Group）の診断基準にて，髄外性形質細胞腫は，1．血清および尿にＭ蛋白を少量検出も

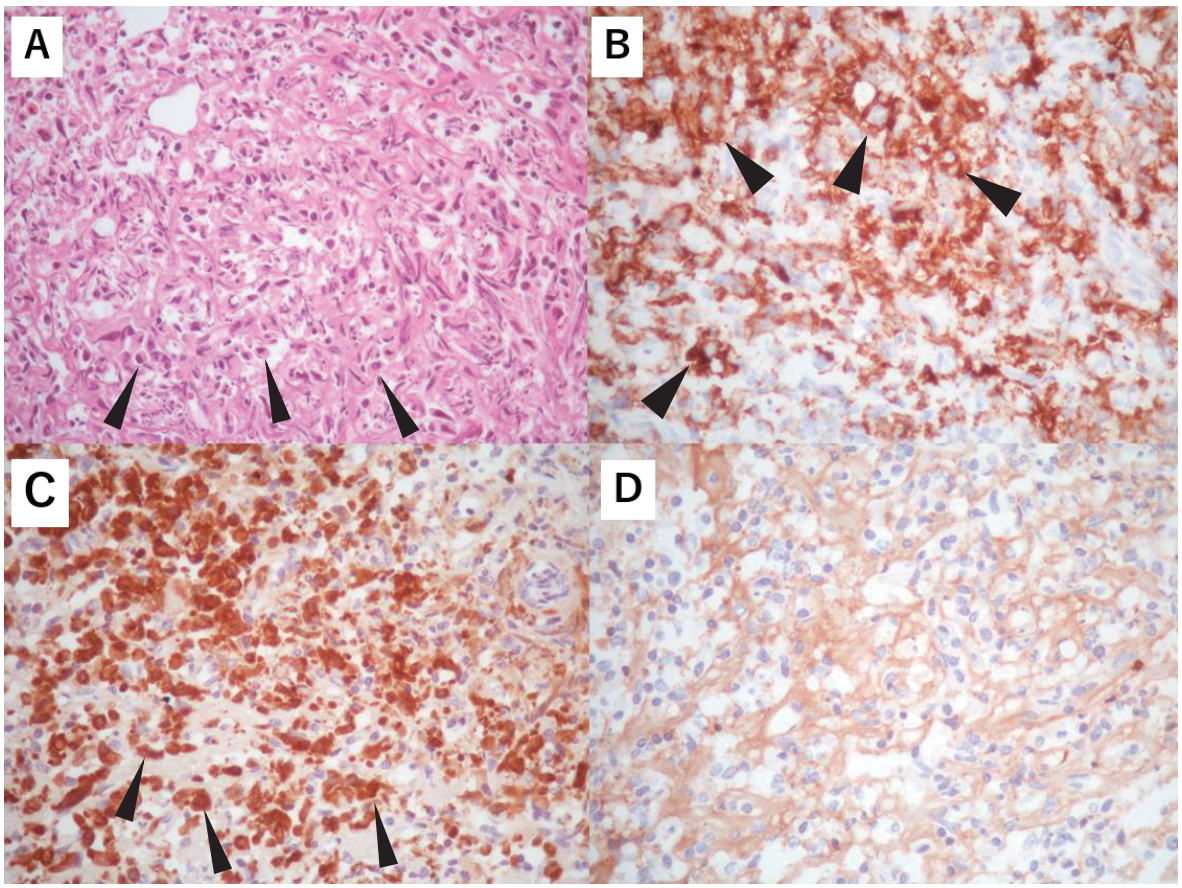

図 3　Histological and immunohistochemical findings of the bladder tumor.
（A）Hematoxylin eosin, ×400,（B）CD138, ×400,（C）Kappa, ×400,（D）Lambda, ×400.
No infiltration of atypical cells was observed in the tumor epithelium, but plasma cells（several of them are pointed out by arrow heads）were identified in subepithelial lesion（HE：hematoxylin eosin stain）. Plasma cells were expressed by CD 138（the part that is stained brown, and several of them are pointed out by arrow heads）, and they were κ positive（the part that is stained brown, and several of them are pointed out by arrow heads）and λ negative.

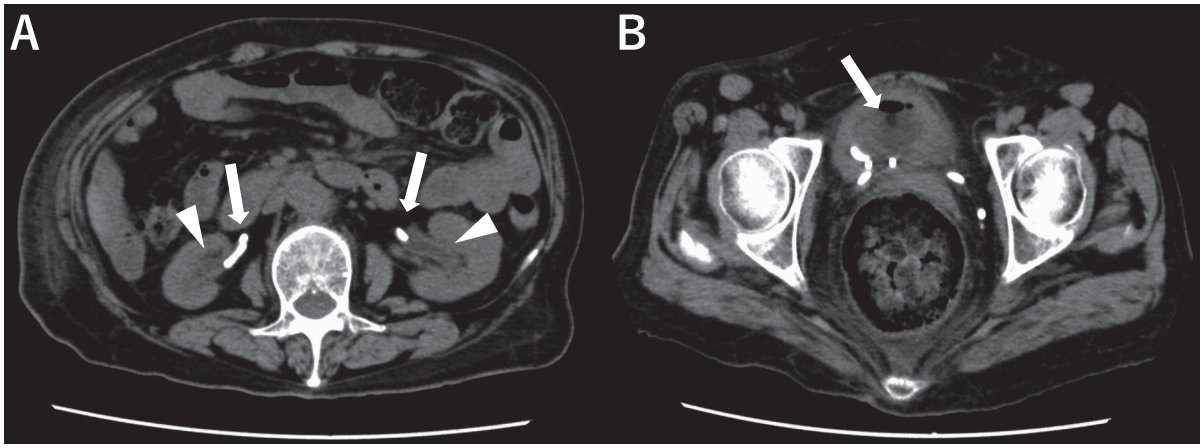

図 4　CT images on day 22 after hospitalization（14 days after BD therapy was started）.
（A）Axial CT image：amelioration of bilateral hydronephrosis（arrow head）. Bilateral ureteral catheters（arrow）.
（B）Axial CT image：without urine retention in the bladder by the bladder indwelling catheter（arrow）, thickness of bladder wall was unclear.

表 2　Previous reports of bladder plasmacytoma complicated with multiple myeloma.

Author	Age	Gender	M protein	Hydronephrosis	Size	Cytoscopy	Treatment	Prognosis
Neal MH, et al.	71	Male	IgAκ	No	3.0×3.0×1.5 cm	N/A (autopsy：ulcerated sessile tumor)	Cx＋Rx	1 month
Thornhill JA, et al.	75	Female	λ	No	Diffuse wall thickness (no measurement result)	Hemorrhagic cystitis	Cx	N/A
Weide R, et al.	75	Female	IgAκ	Bilateral	Wall thickness (1.3 cm)	Hemorrhagic cystitis	Rx	6 months
Shpilberg O, et al.	46	Female	IgAλ	No	10×10 cm	Hemorrhagic cystitis	Cx＋Rx	Some months
Lopez A, et al.	72	Female	IgGλ	No	N/A	Ulcerated sessile tumor	Sx	6 months
Farinola MA, et al.	71	Female	IgAλ	Unilateral	4.5×5.0×3.0 cm	Multiple nodules	N/A	N/A
Biké N, et al.	31	Male	IgAλ	Bilateral	5.0×9.0 cm	Tumor (no detailed description)	Cx	2 years
Present case	74	Female	IgGκ	Bilateral	Wall thickness (Max 1.7 cm)	Submucosal tumor	Cx	unknown

Cx：chemotherapy, Rx：radiation therapy, Sx：surgical resection, DFS：disease free survival, N/A：not applicable

しくは検出しない，2．正常骨髄，3．臓器障害がない，4．クローナルな形質細胞による髄外腫瘍，5．正常な全身骨所見と定義づけされている[10]．したがって，本症例は海外を含めると８例目，本邦では１例目の多発性骨髄腫膀胱内髄外病変の報告となる．

これまでの骨髄腫症例のうち，膀胱鏡を施行されていたのは６例で，記載のないものが１例（剖検で膀胱内髄外病変が判明）であったが，粘膜に出血性変化／炎症性変化を認めたものや潰瘍形成を伴う腫瘍を認めたものなどが報告されている．これは髄外性形質細胞腫症例でも同様である．本例では外観上，粘膜下腫瘍として認められているが，このような腫瘍形態をとったものは髄外性形質細胞腫症例を含めて，これまでに報告されていない．多発性骨髄腫膀胱内髄外病変ならびに髄外性形質細胞腫の診断は，生検により腫瘍内にモノクローン性の形質細胞の増殖を確認することによりなされる．本例はκ型の形質細胞のモノクローナルな増殖を腫瘍細胞内に認めた．また，膀胱粘膜下腫瘍のその他の鑑別としては，良性腫瘍では平滑筋腫，神経線維腫，血管腫，褐色細胞腫，悪性腫瘍では平滑筋肉腫や横紋筋肉腫，転移性腫瘍などがあげられる[11]が，本症例においてはいずれも組織学的に否定的であった．

水腎症を呈していたものは髄外形質細胞腫症例を含めても骨髄腫症例の３例のみであった．いずれの報告も腫瘍浸潤の程度が強く，膀胱壁内の浸潤のみならず，膀胱周囲組織，膣，腸腰筋など他臓器への浸潤をきたしているものもあった．本症例では，MRI で膀胱壁内に広範な腫瘍浸潤を認めたことが，両側水腎症につながった可能性が示唆された．

治療に関しては，骨髄腫症例，髄外形質細胞腫症例ともに外科的療法，化学療法，放射線療法を組み合わせて施行されている．骨髄腫症例では外科的治療は１例，化学療法単独は２例，放射線療法単独は１例，化学療法と放射線療法を組み合わせたのは２例，記載なしが１例であった．化学療法にはさまざまなレジメンがあるが，本症例は腎障害があったので BD 療法を選択した．

膀胱内形質細胞腫瘍の予後は骨髄腫症例のほうが悪く，１か月が１例，数か月が１例，６か月が２例で死亡しており，わずかに１例のみ２年の生存期間を得ている（２例は記載なし）．一方，髄外性形質細胞腫症例は比較的予後は良く，他疾患（肝不全）により死亡したものを除けば，概ね数年の無再発生存期間となっており，中には12年間再発なく経過をみている症例もあった．今後より多くの症例集積が必要とされる．

結　　語

今回われわれは髄外病変として膀胱腫瘍を形成した多発性骨髄腫の１例を経験した．非常に稀なケースであったが，多発性骨髄腫では髄外病変がさまざまな臓器に発現し得ることを念頭におかなければならないと考えられた．

COI 開示：本症例報告に関し，開示すべき利益相反（COI）はない．

文献

1) Davenport A, Merlini G. Myeloma kidney: advances in molecular mechanisms of acute kidney injury open novel therapeutic opportunities. Nephrol Dial Transplant 2012; 27: 3713-8.
2) Touzeau C, Moreau P. How I treat extramedullary myeloma. Blood 2016; 127: 971-6.
3) Neal MH, Swearingen ML, Gawronski L, Cotelingam JD. Myeloma cells in the urine. Arch Pathol Lab Med 1985; 109: 870-2.
4) Thornhill JA, Dervan P, Otridge BW, Fitzpatrick JM, Smith JS. Symptomatic plasmacytoma (myeloma) involving the bladder. Brit J Urol 1990; 65: 542-3.
5) Weide R, Pfluger KH, Gorg C, Rohrmoser L, Neumann K, Havemann K. Multiple myeloma of the bladder and vagina. Cancer 1990; 66: 989-91.
6) Shpilberg O, Raviv G, Ramon J, Goldwasser B, Ben-Bassat I, Ramot B. Massive hematuria due to extramedullary plasmacytoma invading the bladder. Med Pediatr Oncol 1993; 21: 67-9.
7) López A, Méndez F, Puras-Báez A. Extramedullary plasmacytoma invading the bladder: case report and review of the literature. Urol Oncol 2003; 21: 419-23.
8) Farinola MA, Lawler LP, Rosenthal D. Plasmacytoma with involvement of the urinary bladder. Report of a case diagnosed by urine cytology. Acta Cytol 2003; 47: 787-91.
9) Bigé N, Arnulf B, Hummel A, et al. Urinary tract obstruction due to extramedullary plasmacytoma: report of two cases. NDT Plus 2009; 2: 143-6.
10) International Myeloma Working Group. Criteria for the classification of monoclonal gammopathies, multiple myeloma and related disorders. Br J Haematol 2003; 121: 749-57.
11) Lynch CF, Cohen MB. Urinary system. Cancer 1995; 75: 316-29.