Kobe University Repository : Kernel

PDF issue: 2025-12-04

In Vivo X-ray Angiography in the Mouse Brain using SynchrotronRadiation

木戸口，慶司

(Degree)
博士（医学）
(Date of Degree)
2006-09-25
(Resource Type)
doctoral thesis
(Report Number)
甲3723
(URL)
https://hdl.handle.net/20.500.14094/D1003723

※ 当コンテンツは神戸大学の学術成果です。無断複製・不正使用等を禁じます。著作権法で認められている範囲内で、適切にご利用ください。

【 79 】

氏　　名・（本　籍）	木戸口　　慶司　（　兵庫県　）
博士の専攻分野の名称	博士（医学）
学　位　記　番　号	博い第1777号
学位授与の　要　件	学位規則第５条第１項該当
学位授与の　日　付	平成18年9月25日

【 学位論文題目 】

In Vivo X-ray Angiography in the Mouse Brain using Synchrotron Radiation
（シンクロトロン放射光を用いたマウスの脳血管撮影法）

審　査　委　員

主 査　教　授　横山　光宏
教　授　杉村　和朗
教　授　丹生　建一

【緒言】

現在、脳血管障害に関する研究において Transgenic (Tg) mice が頻繁に使用されているが、虚血域での蛋白発現やシグナル伝達に焦点がおかれることが多く、形態学的研究はほとんどなされていない。X 線血管撮影の利点は、脳血管の解剖と形態変化を同時に描出できることであり、血圧や血中ガスなど生理学的パラメーターの変化や投薬前後での形態変化を同一固体でリアルタイムに観察することができる点である。これまでに、ラット脳血管の形態変化や血管反応性を血管撮影により観察した報告があるが、詳細を評価するのに十分な分解能がなく、また多くの造影剤を必要とするために繰り返し観察することが困難であった。

今回我々は、大型放射光施設 SPring-8 の高輝度 X 線を利用した血管撮影法を開発し、in vivo でのマウス脳血管撮影に成功したのでそれを報告する。

【方法】

実験動物として C57B/6J オス 10-12 週齢（26-29g）を使用した。C57B/6J は Tg mice をつくるのに一般的に使用される種であり、我々はこれを選択した。ペントバルビタール腹腔内投与麻酔下に頚部を切開して総頚動脈分岐部を露出し、外頚動脈遠位部からカテーテルを挿入した（Fig.1）。PE-50 チューブ（外径 985μm）をカテーテルに用いたが先端は 400μmに細く加工しておいた。またその先端を総頚動脈分岐直後におくことで、総頚動脈から内頚動脈の血流を維持した状態で実験を行うことができた。その後気管切開をおこない、筋弛緩剤を投与して人工呼吸管理下においた。

撮影前に血圧、心拍数、血液ガスを測定した。呼吸数を設定し normocapnia group（n=5）、hypercapnia group（n=5）に分け、血管造影を施行した。1 回の撮影に要する造影剤は 33μl で、繰り返し 10 回以上の撮影が可能であった。さらに、薬剤反応性の観察を行う目的で、塩酸パパベリン、ATP、塩酸ファスジルを動脈内投与し、投与前、1 分後、5 分後、15 分後、30 分後に撮影を行った。

撮影は SPring-8、ビームライン BL28B2 にて行った。1 フレームでの撮影可能領域は 9.5×7.0mm で、毎秒 30 フレームの撮影を行い、高コントラストかつ

低ノイズの画像を得るために 10 フレームを積算して 1 イメージの画像とした。ゆえに毎秒 3 枚のイメージを得ることができ、撮影画像は 1024×1024 ピクセル、10 ビットのデジタルデータとして保存した。得られた画像から血管径を Image Pro Plus®で測定し、Student's t test にて $p<0.05$ を統計学的に有意とした。

【結果】

C57BL/6J マウスの内頚動脈系全体像を Fig.2 に示す。全体像を得るために 4～8 回の撮影画像を結合した。眼動脈が pterygopalatine 動脈遠位部より出ていること、前大脳動脈から篩骨洞動脈を介した鼻部血管への吻合なども確認できた。認識可能な最小血管径は約 30μm であった。今回の方法では、動脈系から上矢状静脈洞や横静脈洞など静脈系への血行動態の観察が可能であった（Fig.3）。

Normocapnia 群の血管径（μm, mean±S.D.）は MCA：142.5±7.90、ACA：138.3±9.35、PCA：120±5.53、ICA：162.6±10.87 であった（Table1）。Hypercapnia 群の血管径（μm, mean±S.D.）は MCA：173.7±15.29、ACA：167.5±17.86、PCA：146.9±8.60、ICA：201.3±15.78 であった（Table2）。Normocapnia 群および hypercapnia 群の血液ガス、血圧、脈拍などのパラメーターは Table4 および 5 のとおりであった。Hypercapnia による血管径の拡大が確認でき、その拡大率は 21～24%であった（Fig.4）。

今回の方法での再現性を確認するために、normocapnia 群において 1 回目と 5 回目の撮影での内頚動脈径を比較したところ有意差を認めなかった（Table3）。

塩酸パパベリン動脈内投与による血管反応性を調べたところ、動注 1 分後より拡張を認め 5 分後に最大の拡張が確認でき、MCA：36.7%、ACA：49.4%、PCA：30.2%、ICA：36.5%、PPA：25.9%の拡張を認めた。ATP および塩酸ファスジルでも同様に拡張が確認できたが、塩酸ファスジルでは 30 分後まで拡張が持続していた（Fig.5）。

【考察】

マウスの脳血管撮影はこれまでに報告がない。今回我々はマウスの脳血管の解剖および内頚動脈系の各血管平均径を得ることができた。また、薬剤投与による

血管拡張能について経時的に示したが、今回の方法を応用することでそのほかにも様々な評価が可能である。また、今回の方法では繰り返し撮影をおこなったときの高い再現性についても示されたが、我々のセッティングが非常に応用性の高いものであると示唆される。

Beckmann らは、4.7T high-resolution MRA を用いたマウスの脳血管撮影について報告している。MRA は非常に侵襲が少ないが、その空間分解能は血管反応性を評価するには不十分である。また、MRA は一回の撮影に数分を要するため、薬剤による血管拡張能の迅速な評価は不可能であり、同様の理由で血流の方向についても検出できない。

また、ラットにおいては corrosion casting による血管径測定の報告があるが、固定処理などにより生理的状態でなくなり、それらで得られたデータには多くのアーチファクトが含まれていると思わる。この方法をマウスに応用した場合でも同様のことが言え、血管形態の評価には血管造影が最適であると我々は考えている。

【結語】

今回我々がおこなった in vivo X-ray angiography は、非常に少量の造影剤での撮影により同一固体で繰り返し撮影できること、外頸動脈に選択的にカテーテルを留置し脳血流を維持したまま撮影ができることなど、マウス脳血管の形態学的研究において非常に有用であると思われる。

Fig.1

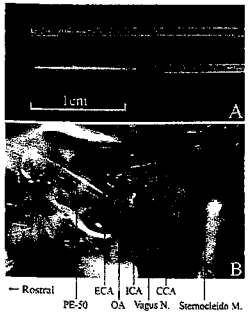

Fig.2

Fig.3



Fig.4

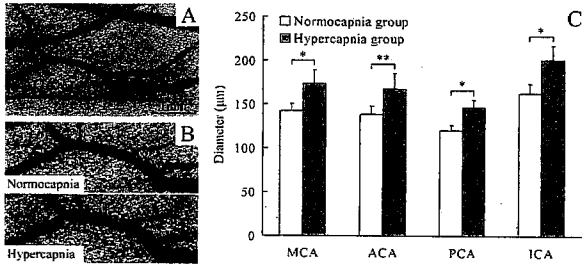

Fig.5

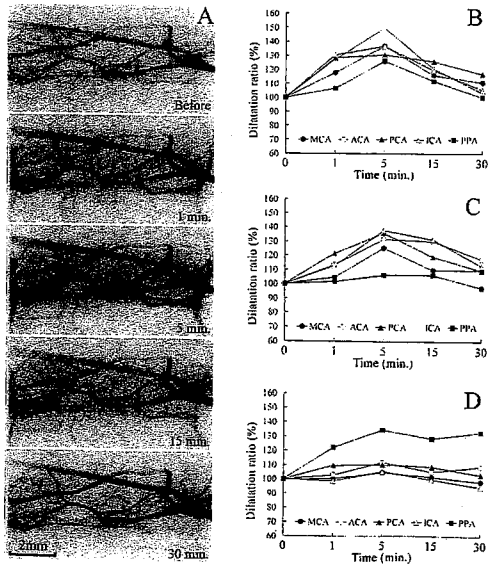

TABLE 1

Diameters of cerebral vessels of mice under normocapnia (μm)

	Mouse 1	Mouse 2	Mouse 3	Mouse 4	Mouse 5	mean ± S.D.
MCA	155.6	142.1	134.5	138.9	141.4	142.5 ± 7.90
ACA	152.3	134.4	130.0	131.5	143.2	138.3 ± 9.35
PCA	120.0	120.4	111.8	123.7	126.5	120.5 ± 5.53
ICA	180.3	159.8	153.0	164.9	155.2	162.6 ± 10.87

TABLE 2

Diameters of cerebral vessels of mice under hypercapnia (μm)

	Mouse 6	Mouse 7	Mouse 8	Mouse 9	Mouse 10	mean ± S.D.
MCA	194.2	163.8	161.6	162.8	186.0	173.7 ± 15.29
ACA	187.9	174.9	165.5	139.3	170.0	167.5 ± 17.86
PCA	140.1	161.6	145.6	145.6	141.4	146.9 ± 8.60
ICA	220.2	213.8	190.0	182.5	200.2	201.3 ± 15.78

TABLE 3

Diameters of ICA at the 1st imaging and the 5th imaging (μm)

	Mouse 1	Mouse 2	Mouse 3	Mouse 4	Mouse 5	mean ± S.D.
ICA at the 1st	180.3	159.8	153.0	164.9	155.2	162.6 ± 10.87
ICA at the 5th	170.9	161.2	150.0	163.6	151.3	159.4 ± 8.76

TABLE 4

Analysis of blood gases of mice under normocapnia and hypercapnia (mean ± S.D.)

	Normocapnia Group (n=5)	Hypercapnia Group (n=5)
pH	7.36 ± 0.07	7.09 ± 0.10
$PaCO_2$ (mmHg)	28.5 ± 3.05	62.1 ± 6.29
PaO_2 (mmHg)	102.8 ± 10.1	54.0 ± 3.67
SaO_2 (%)	97.0 ± 2.35	75.8 ± 5.07

TABLE 5

Analysis of blood pressure and heart rate of mice under normocapnia and hypercapnia (mean ± S.D.)

	Normocapnia Group (n=5)	Hypercapnia Group (n=5)
BP (Sys-mmHg)	90.4 ± 7.37	90.8 ± 7.53
BP (Dia-mmHg)	71.8 ± 7.26	72.4 ± 6.50
BP (Mean-mmHg)	81.8 ± 6.26	81.6 ± 6.39
HR (/min.)	547.6 ± 19.6	528.2 ± 18.1

論文審査の結果の要旨

受付番号	甲 第 1778 号	氏 名	木戸口慶司
論文題目 Title of Dissertation	In Vivo X-ray Angiography in the Mouse Brain using Synchrotron Radiation シンクロトロン放射光を用いたマウスの脳血管撮影法		
審査委員 Examiner	主 査 Chief Examiner 横山光宏 副 査 Vice-examiner 杉村和朗 副 査 Vice-examiner 丹生健一		
審査修了日	平成18年 7月 19日		

（要旨は 1,000 字～2,000 字程度）

現在、脳血管障害に関する研究において transgenic mice が頻繁に使用されているが、虚血域での蛋白発現やシグナル伝達に焦点がおかれることが多く、形態学的研究はほとんどなされていない。X線血管撮影の利点は、脳血管の解剖と形態変化を同時に描出できることであり、血圧や血液ガスなどの生理学的パラメーターの変化や投薬前後での形態変化を同一個体でリアルタイムに観察することができる点である。今回我々は、大型放射光施設 SPring-8 の高輝度X線を利用した血管撮影法を開発し、in vivo でのマウス脳血管撮影に成功したので報告する。

実験動物として C57B/6J オス 10-12 週齢（26-29g）マウスを使用した。ペントバルビタール腹腔内投与麻酔下に頚部を切開して総頚動脈分岐部を露出し、外頚動脈遠位部からカテーテルを挿入した。PE-50 チューブ（外径 985μm）の先端を 400μmに細く加工したカテーテルを用いた。またその先端を総頚動脈分岐直後におくことで、総頚動脈から内頚動脈(ICA)の血流を維持した状態で実験を行うことができた。その後気管切開をおこない、マウスに筋弛緩剤を投与して人工呼吸管理下においた。

撮影前に血圧、心拍数、血液ガスを測定した。呼吸数を設定し normocapnia group、hypercapnia group に分け、血管造影を施行した。1回の撮影に要する造影剤は 33μl で、繰り返し 10 回以上の撮影が可能であった。さらに、薬剤反応性の観察を行う目的で、塩酸パパベリン、ATP、塩酸ファスジルを内頚動脈内投与し、投与前、1分後、5分後、15 分後、30 分後に血管撮影を行った。

撮影は SPring-8、ビームライン BL28B2 にて行った。1フレームでの撮影可能領域は 9.5×7.0mm で、毎秒 30 フレームの撮影を行い、高コントラストかつ低ノイズの画像を得るために 10 フレームを積算して1イメージの画像とした。ゆえに毎秒 3 枚のイメージを得ることができ、撮影画像は 1024×1024 ピクセル、10 ビットのデジタルデータとして保存した。得られた画像から血管径を Image Pro Plus® で測定し、Student's *t* test にて $p<0.05$ を統計学的に有意とした。

C57B/6J マウスの内頚動脈系全体像を得るために 4～8 回の撮影画像を結合した。眼動脈が pterygopalatine 動脈(PPA)遠位部より出ていること、前大脳動脈(ACA)から篩骨洞動脈を介した鼻部血管への吻合なども確認できた。認識可能な最小血管径は約 30μm であった。今回の方法では、動脈系から上矢状静脈洞や横静脈洞など静脈系への血行動態の観察が可能であった。

血圧、脈拍数、血液ガスをモニターしながら、内頚動脈系の血管径を測定した。Normocapnia 群の血管径（μm, mean±S.D.）は中大脳動脈(MCA)：142.5±7.90、ACA：138.3±9.35、後大脳動脈(PCA)：120±5.53、ICA：162.6±10.87 であった。Hypercapnia 群の血管径は MCA：173.7±15.29、ACA：167.5±17.86、PCA：146.9±8.60、ICA：201.3±15.78 であった。Hypercapnia による血管径の拡大が確認でき、その拡大率は 21～24%であった。

今回の方法での再現性を確認するために、normocapnia 群において 1 回目と 5 回目の撮影での内頚動脈径を比較したところ有意差を認めなかった。

塩酸パパベリン動脈内投与による血管反応性を調べたところ、動注 1 分後より拡張を認め 5 分後に最大の拡張が確認でき、MCA：36.7%、ACA：49.4%、PCA：30.2%、ICA：36.5%、PPA：25.9%の拡張を認めた。ATP および塩酸ファスジルでも同様に拡張が確認できたが、塩酸ファスジルでは 30 分後まで拡張が持続していた。

マウスの X 線脳血管撮影はこれまでに報告がなく、今回我々は脳血管の解剖および内頚動脈系の各血管平均径を得ることができた。また、薬剤投与による血管拡張能について経時的に示したが、今回の方法を応用することでそのほか

にも様々な評価が可能である。また、今回の方法では繰り返し撮影をおこなったときの高い再現性も示されたが、我々のセッティングが非常に応用性の高いものであることが示唆される。

Beckmann らは、4.7T high-resolution MRA を用いたマウスの脳血管撮影について報告している。MRA は非常に侵襲が少ないが、その空間分解能は血管反応性を評価するには不十分である。また、MRA は一回の撮影に数分を要するため、薬剤による血管拡張能の迅速な評価は不可能であり、同様の理由で血流の方向についても検出できない。また、ラットにおいては corrosion casting による血管径測定の報告があるが、固定処理などにより生理的状態でなくなり、それらで得られたデータには多くのアーチファクトが含まれていると思わる。この方法をマウスに応用した場合でも同様のことが言え、血管形態の評価には血管造影が最適であると我々は考えている。

今回我々がおこなった in vivo X-ray angiography は、非常に少量の造影剤での撮影により同一個体で繰り返し撮影できること、外頚動脈に選択的にカテーテルを留置し脳血流を維持したまま撮影ができることなど、マウス脳血管の形態学的研究において非常に有用であると思われる。

本研究はマウスの脳血管造影撮影を大型放射光施設 Spring8 の高輝度 X 線を用いて行なったものであるが、従来ほとんど行なわれなかったマウス脳血管の形態観察と血管径の測定を可能にするという重要な知見を得たものとして価値ある業績であると認める。よって、本研究者は、博士（医学）の学位を得る資格があると認める。